

Data: 04/10/2016

RT – 36/2016

Solicitante: Juiz (a) ARNOLDO ASSIS RIBEIRO JÚNIOR

5ª Unidade Jurisdicional do Juizado Especial Cível

Número do processo: 9079669.78.2016.813.0024

Autor: R.R.P.

Ré: UNIMED BH

Medicamento	
Material	
Procedimento	x
Cobertura	

TEMA: Mastopexia com colocação de prótese e correção de lipodistrofia (dermolipectomia) dos braços

Sumário

1. Demanda	2
2. Contexto	5
3. Pergunta estruturada	6
4. Descrição da tecnologia solicitada	6
5. Revisão da literatura.....	7
6. Disponibilidade na ANS/SUS.....	8
7. Recomendação	8
Referências	10

1.Demanda

Prezado(a) Senhor(a),

Pelo presente, e por ordem do MM. Juiz de Direito desta 5ª Unidade Jurisdicional Cível e visando subsidiar a análise do pedido de tutela antecipada pleiteada pela parte requerente, solicito a V.Sa. que preste informações técnicas, no prazo de 72 (setenta e duas) horas. Seguem cópias da inicial, relatórios médicos e resultados de exames, para maiores esclarecimentos.

Atenciosamente


CÁSSIA REGINA DOS SANTOS POZZATO
Escrivã Judicial
Bairro: Pampulha - Belo Horizonte - Minas Gerais - 31290-100 - Fone: (31) 3345-2312-1

ILMO(A) SR(A) DIRETOR(A) DO
NÚCLEO DE AVALIAÇÃO DE TECNOLOGIAS EM SAÚDE - NATS

Relatório Médico

Relatório Médico

A paciente [redacted] apresenta
~~quadros de sintomatologia~~
~~e sinais~~ ~~relacionados~~ ~~com~~
~~o quadro clínico~~ ~~de~~ ~~doença~~
de pele.

Belo Horizonte, 12/12/20

[Signature]
Dra. Cláudia Mano L. F. Costa
CRM 10570

RELATÓRIO MÉDICO

REF:

Paciente submetida à gastroplastia há 6 anos com perda de aproximadamente 44 Kg.
Já submetida à dermolipectomia abdominal para correção de flacidez de abdome.
Apresentando hipotrofia, flacidez e ptose das mamas. Pele com estrias e aréolas grandes.
Apresentando, ainda lipodistrofia de costas, flancos, culotes, raiz das coxas e braços.
Tem indicação de submeter-se a tratamento cirúrgico para correção das mamas (mastopexia com inclusão de prótese mamária de silicone) e da lipodistrofia.
Procedimentos programamos em vários tempos cirúrgicos

Belo Horizonte, 19 de fevereiro de 2016


Rejane C. Maia

Rejane Cristine Moreira Maia
CRMMG 20914

OLAVO DE RESENDE BARROS JUNIOR
 CLÍNICA DERMATOLÓGICA
 CRM-MG 18601

RELATÓRIO

PACIENTE [REDACTED]
 [REDACTED] foi submetida a cirurgia
 bariátrica em 2009 com perda de
 40 kg, que gerou flacidez e excessos
 de pele em face, mamas e abdômen,
 o que gerou emissões odoríferas de
 indolência e foliculite. A cirurgia
 rimando a cirurgia plástica
 para a solução definitiva para
 estas questões.

ATT,


2. Contexto

SOBRE A DOENÇA¹

A obesidade mórbida é considerada uma doença epidêmica em vários países do mundo, destacando-se como um problema de saúde pública. A doença é multifatorial, de origem genética e metabólica, agravada pela exposição a fenômenos ambientais, culturais, sociais e econômicos, associados a fatores demográficos (sexo, idade, raça) e ao sedentarismo.

O índice aceito universalmente para a classificação da obesidade é o de massa corpórea (IMC) adotado em 1997 pela Organização Mundial da Saúde (OMS) como o índice de referência de medida para a obesidade. A OMS divide a obesidade em três níveis, sendo grau I com IMC entre 30 e 34,9 Kg/m², grau II entre 35 e 39,9 Kg/m² e grau III ou obesidade mórbida com IMC acima de 40 Kg/m².

Para pacientes com IMC ≥ 40 kg/m² que não conseguiram perder peso com dieta, exercício, e medicamentos, tem sido indicada a cirurgia bariátrica, assumindo que os benefícios compensam os custos, os riscos, e efeitos colaterais do procedimento. ²

Porém, a perda de peso maciça após a cirurgia bariátrica resulta frequentemente em excesso de pele, causando desconforto físico e afetando negativamente a auto-estima. ³

3. Pergunta estruturada

P – paciente em pós-operatório de cirurgia bariátrica após perda de 40 kg

I – mastopexia com colocação de prótese e dermolipectomia de braços.

C – nenhum procedimento

O – melhor resultado estético, melhor qualidade de vida.

4. Descrição da tecnologia solicitada

A mamoplastia é uma cirurgia estética de mama; se refere a qualquer cirurgia plástica das mamas. Quando se remove o excesso de pele e se comprime o tecido para compor o novo contorno da mama é chamada de mastopexia. Em pacientes com grande perda de peso, pode ser necessário associar a colocação de prótese para refazer o volume da mama. ⁴

A dermolipectomia é a ressecção do excesso de pele do corpo. Não é um procedimento isento de risco, sendo relatados no pós-operatório: hemorragia, linforrèia, infecção, necrose da pele, acidentes tromboembólicos, deiscência e atraso na cicatrização da ferida operatória. Em até 24% dos casos pode ser necessária uma nova cirurgia para corrigir “defeitos” da cirurgia anterior. ^{5,6}

A dermolipectomia é considerada um procedimento estritamente estético e não tem cobertura nos sistemas de saúde públicos como os da Inglaterra, Austrália e Canadá.

5. Revisão da literatura

Base de dados	Estratégia de busca	Artigos encontrados	Artigos selecionados
<i>uptodate</i>	Breast reconstruction	9	1
Dynamed	Bariatric surgery	67	0
PubMed	"body contouring surgery"[All Fields] AND bariatric[All Fields]	84	8
<i>National Institute for Health and Care Excellence do Reino Unido (NICE)</i>	Bariatric surgery	28	0
<i>Conitec</i>	Cirurgia plástica pós bariátrica	0	0

A necessidade de retirada de excesso de pele depende de uma percepção subjetiva e individual do paciente. Cerca de um terço dos pacientes submetidos a cirurgia bariátrica perdem tanto peso que seriam candidatos à cirurgia de remodelagem e apenas 3,6% a 20% dos pacientes se submeteram à cirurgia corretiva após a bariátrica.^{3,7}

Ainda não existe um consenso quanto às consequências de cunho psiquiátrico e psicológico da não retirada do excesso de pele das regiões da mama.

Em estudo de Giordano e colaboradores foram avaliados 360 pacientes submetidos a cirurgia bariátrica, dos quais 80% estavam insatisfeitos com a imagem corporal. Apenas 20% se submeteram a cirurgia para correção do contorno do corpo, em muitos casos pela ausência de cobertura pelos planos de saúde. Mas mesmo em países onde há cobertura total para realização dos procedimentos estéticos pós-bariátrica, a maioria dos pacientes se recusa a fazê-los. Em análise multivariada, os autores identificaram sexo feminino, idade jovem, quantidade de perda de peso e IMC como fatores favoráveis à realização de cirurgias de contorno do corpo.⁸

Hasanbegovic e Sorensen publicaram metanálise recente que observou 60 a 80% de risco maior de desenvolver complicações na cirurgia de contorno do corpo após cirurgia bariátrica quando comparado ao risco da mesma cirurgia realizada após perda de peso através de dieta.⁹

O estudo de deZwaan comparou pacientes submetidos a cirurgia bariátrica muito insatisfeitos com seu corpo, distribuídos em pacientes submetidos a cirurgia plástica e não submetidos a cirurgia plástica. O grupo que foi submetido a cirurgias de contorno do corpo estavam menos insatisfeitos que os que não se submeteram, embora possa persistir insatisfação mesmo após a cirurgia de correção corporal.⁷

6. Disponibilidade na ANS/SUS

Os procedimentos de mamoplastia e mastopexia não tem cobertura obrigatória pelo rol da ANS, conforme descrito na resolução 338/13, artigo 19:

“ II - procedimentos clínicos ou cirúrgicos para fins estéticos, bem como órteses e próteses para o mesmo fim, ou seja, aqueles que não visam restauração parcial ou total da função de órgão ou parte do corpo humano lesionada, seja por enfermidade, traumatismo ou anomalia congênita;”^a

Segundo resolução normativa da ANS, número 338 de 02/01/2014^b, os planos de saúde têm obrigação de oferecer a dermolipectomia para os seus clientes em caso de: *“Cobertura obrigatória em casos de pacientes que apresentem abdome em avental decorrente de grande perda ponderal (em consequência de tratamento clínico para obesidade mórbida ou após cirurgia de redução de estômago), e apresentem uma ou mais das seguintes complicações: candidíase de repetição, infecções bacterianas devido às escoriações pelo atrito, odor fétido, hérnias, etc.”*

7. Recomendação

Trata-se de paciente requerendo procedimentos estéticos, não isentos de risco, após perda de peso, devido à cirurgia bariátrica. Não são procedimentos de caráter urgente.

^aANS - Agência Nacional de Saúde Suplementar. 2015. <http://www.ans.gov.br/aans/noticias-ans/participacao-da-sociedade/2937-ans-prorroga-consulta-publica-do-rol>.

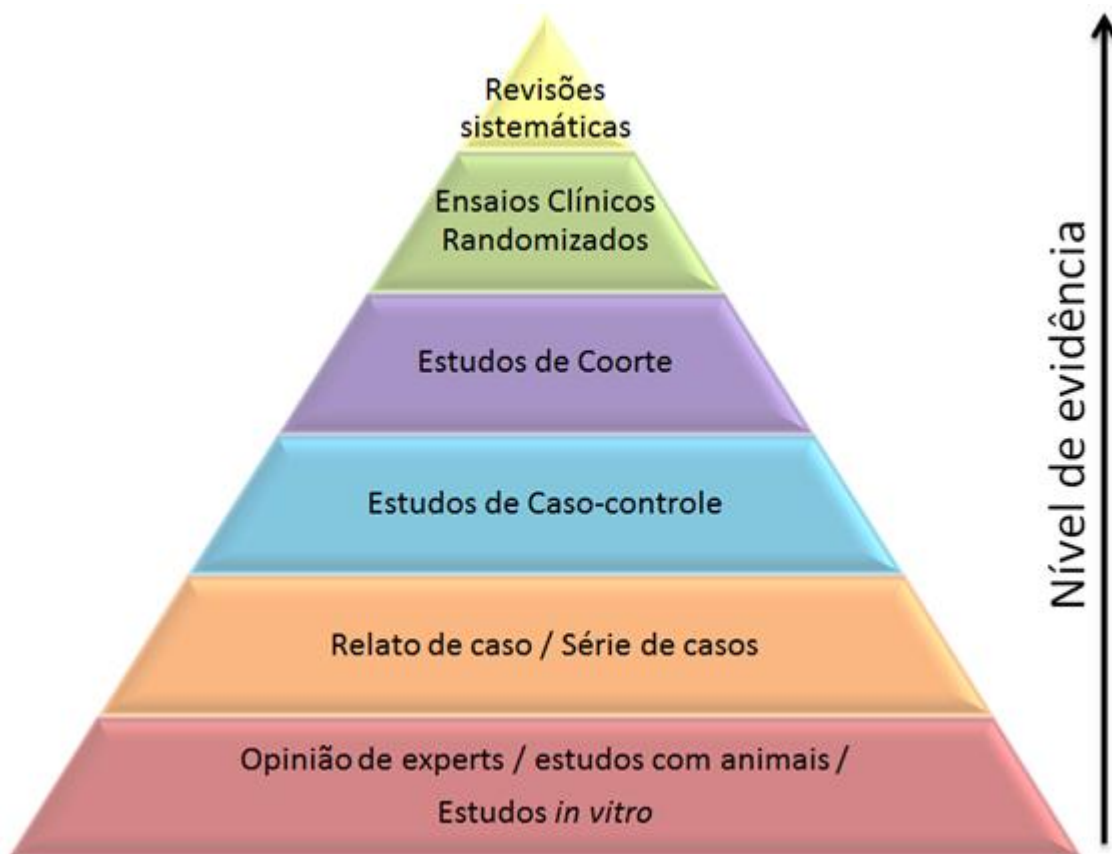^bhttp://www.ans.gov.br/images/stories/Anexos_I_e_II_da_RN_349.pdf

- A mastopexia assim como a dermolipectomia são procedimentos estéticos. Não têm indicação para proteção á saúde ou interferência na funcionalidade das atividades cotidianas.
- Os tratamentos não têm indicação exclusivamente médica para proteção à saúde.

Referências

1. Rosen DJ, Dakin GF PA. Clinical Guidelines on the Identification, Evaluation, and Treatment of Overweight and Obesity in Adults--The Evidence Report. National Institutes of Health. *Obes Res.* 1998;6 Suppl 2:51S - 209S. <http://www.ncbi.nlm.nih.gov/pubmed/9813653>.
2. GA B. Obesity in adults: Overview of management. UpToDate. http://www.uptodate.com/contents/obesity-in-adults-overview-of-management?source=search_result&search=obesity&selectedTitle=1%7E150#H25. Published 2016. Accessed october 05, 2016.
3. Sioka E, Tzovaras G, Katsogridaki G, et al. Desire for Body Contouring Surgery After Laparoscopic Sleeve Gastrectomy. *Aesthetic Plast Surg.* 2015;39(6):978-984. doi:10.1007/s00266-015-0561-1.
4. van der Beek ESJ, Verveld CJ, van Ramshorst B, Kon M, Mink van der Molen AB. Classification of contour deformities after massive weight loss: the applicability of the Pittsburgh Rating Scale in The Netherlands. *J Plast Reconstr Aesthet Surg.* 2013;66(8):1039-1044. doi:10.1016/j.bjps.2013.04.003.
5. Chaouat M, Levan P, Lalanne B, Buisson T, Nicolau P, Mimoun M. Abdominal dermolipectomies: early postoperative complications and long-term unfavorable results. *Plast Reconstr Surg.* 2000;106(7):1614-1618; discussion 1619-1623. <http://www.ncbi.nlm.nih.gov/pubmed/11129195>.
6. Stewart KJ, Stewart DA, Coghlan B, Harrison DH, Jones BM, Waterhouse N. Complications of 278 consecutive abdominoplasties. *J Plast Reconstr Aesthet Surg.* 2006;59(11):1152-1155. doi:10.1016/j.bjps.2005.12.060.
7. de Zwaan M, Georgiadou E, Stroh CE, et al. Body image and quality of life in patients with and without body contouring surgery following bariatric surgery: a comparison of pre- and post-surgery groups. *Front Psychol.* 2014;5:1310. doi:10.3389/fpsyg.2014.01310.
8. Giordano S, Victorzon M, Stormi T, Suominen E. Desire for body contouring surgery after bariatric surgery: do body mass index and weight loss matter? *Aesthet Surg J.* 2014;34(1):96-105. doi:10.1177/1090820X13515701.
9. Hasanbegovic E, Sørensen JA. Complications following body contouring surgery after massive weight loss: a meta-analysis. *J Plast Reconstr Aesthet Surg.* 2014;67(3):295-301. doi:10.1016/j.bjps.2013.10.031.

Anexo 1 – Pirâmide das evidências



Pirâmide da evidência. Fonte: adaptado de Chiappelli et al