



Tribunal de Justiça do Estado de Minas Gerais

Rua Goiás, nº 253, 8º andar, sala 801, Centro
Belo Horizonte – MG CEP 30190-030

NOTA TÉCNICA

IDENTIFICAÇÃO DA REQUISIÇÃO

SOLICITANTE: MM. Juiz de Direito Dr. Francisco Lacerda de Figueiredo
PROCESSO Nº.: 50009371520218130433
SECRETARIA: 2ª Vara Empresarial e de Fazenda Pública de Montes Claros
COMARCA: Montes Claros

I – DADOS COMPLEMENTARES À REQUISIÇÃO:

REQUERENTE: P. A. B.

IDADE: 50 anos

PEDIDO DA AÇÃO:

DOENÇA(S) INFORMADA(S): CID 10: C 21

FINALIDADE / INDICAÇÃO: Como opção terapêutica substituta à opção terapêutica disponível na rede pública - SUS

REGISTRO NO CONSELHO PROFISSIONAL: CRMMG 28.024

NÚMERO DA SOLICITAÇÃO: 2021.0002144

II – PERGUNTAS DO JUÍZO:

Solicito informações sobre o medicamento Regorafenibe para tratamento de câncer em estágio avançado de metástase (neoplasia de reto metastático para peritônio, fígado e pulmão).

III - CONSIDERAÇÕES SOBRE O CASO:

Conforme relatórios médicos datados de 03/12/2020, trata-se de PAB, **50 anos, com diagnóstico de neoplasia maligna de reto, metastático para peritônio, fígado e pulmão, TXNXM1, RAS nutado, com pesquisa de instabilidade de microssatélite em andamento. Realizou os seguintes tratamentos para doença metastática: FOLFOX, FOLFIR, Capecitabina. Evoluiu com progressão da doença radiologia e por marcador. Como única opção de tratamento, até resultado da instabilidade microssatélites necessita de Regorafenibe, 160mg/dia por 21 dias a cada 28 dias por**



Tribunal de Justiça do Estado de Minas Gerais

Rua Goiás, nº 253, 8º andar, sala 801, Centro
Belo Horizonte – MG CEP 30190-030

tempo indeterminado, com urgência.

O câncer colorretal (CCR) é uma nomenclatura que designa o câncer que acomete o intestino grosso (o cólon e o reto), incluindo o cólon, a junção retossigmoide, o reto, o ânus e o canal anal, a despeito das diferenças nas características epidemiológicas e biológicas dos tumores, particularmente nos de ânus e de canal anal. É um dos tumores mais comum do trato digestivo, e geralmente é mais frequente após a sexta década de vida, ocorrendo em até 90% de todos os casos, em pacientes com idade superior a 50 anos.

Derivam na grande maioria dos casos de pólipos adenomatosos, neoplasias benignas do trato gastrointestinal, que sofre malignização com o tempo, sob influência de fatores genéticos e ambientais. Em sua gênese além dos fatores ambientais, condições hereditárias como polipose adenomatosa familiar, CCR hereditário sem polipose denominado síndrome de Lynch, síndrome do carcinoma colorretal hereditário, polipose juvenil familiar, síndrome do adenoma plano e síndrome de Peutz-Jeghers; e processos inflamatórios também estão envolvidos. Assim pacientes com doença inflamatória intestinal: doença de Crohn, e colite ulcerativa têm risco estimado aumentado de desenvolver CCR, do que a população geral sendo este maior na colite risco 40% a mais, após 25 anos de doença.

Até 85% dos CCR ainda são diagnosticados tardiamente, em estágios avançados da doença em pacientes sintomáticos. Medidas de rastreio para a identificação precoce do tumor poderiam diminuir este número, principalmente em pacientes com alto risco, permitindo maiores chances de cura. De acordo com as **Diretrizes Diagnósticas e Terapêuticas (DDT) do Câncer de Cólon e Reto do Ministério da Saúde, Portaria SAS/MS no 958, 26 de setembro de 2014, o diagnóstico do**



Tribunal de Justiça do Estado de Minas Gerais

Rua Goiás, nº 253, 8º andar, sala 801, Centro
Belo Horizonte – MG CEP 30190-030

câncer de cólon é determinado por meio do exame histopatológico de biópsia tumoral obtida por colonoscopia ou por peça cirúrgica. A colonoscopia é o método preferencial de diagnóstico. O exame radiológico contrastado do cólon, conhecido como enema opaco, deve ser reservado para quando existe contra-indicação ou não há acesso à colonoscopia. **Metástases intra-abdominais e pélvicas** devem ser investigadas por exame ultrassonográfico (US), tomografia computadorizada (TC) ou ressonância magnética (RNM), e **pulmonares por radiografia simples de tórax ou TC, a critério médico.** Na **suspeita de câncer retal pela história clínica é mandatória o exame proctológico, com retossigmoidoscopia visando a identificação do local da lesão e obtenção de biópsia para exame histopatológico.** Para **casos confirmados da doença, o US endorretal deve ser realizado, quando possível, para avaliação de infiltração e extensão do tumor de reto. A TC por emissão de pósitrons (PET-CT) é indicada para detecção de metástase, exclusivamente hepática e potencialmente ressecável.**

O CCR tem relação com o gene RAS que regula função no crescimento e regulação celular afetando diversas funções celulares, como proliferação celular, apoptose, migração e diferenciação. **O principal proto-oncogene encontrado no CCR é a isoforma KRAS e a NRAS. Os métodos de teste de mutação do gene RAS, não são disponibilizados no Sistema Único de Saúde (SUS). Baseiam-se principalmente em reação em cadeia da polimerase (PCR), análise de alta resolução da curva de desnaturação do DNA, sistema de mutação de amplificação refratária e análise de polimorfismo de fragmentos de restrição do DNA genômico e ajudam no direcionamento do tratamento.**

O CCR é classificado de acordo com a extensão da infiltração da parede intestinal e conforme a presença ou ausência de disseminação



Tribunal de Justiça do Estado de Minas Gerais

Rua Goiás, nº 253, 8º andar, sala 801, Centro
Belo Horizonte – MG CEP 30190-030

para os linfonodos ou órgãos distantes, como fígado e pulmões. A classificação TNM, da União Internacional Contra o Câncer (UICC) e American Joint Committee on Cancer (AJCC), é o sistema de estadiamento mais comum aceito para estadiar cancer. O estadiamento é ferramenta potente para direcionar o tratamento e avaliar o prognóstico dos pacientes. Assim considera-se que nos seus estágios iniciais, sem comprometimento de outros órgãos, o CCR apresenta bom prognóstico, com sobrevida em 5 anos de 65,1% segundo o National Cancer Institute. Na doença localizada com tumor confinado ao sítio primário (39% dos casos), a sobrevida relativa estimada é de 91%, 44 a 83% dependendo do acometimento linfonodal, estágio III. Em 21% dos casos a doença é metastática (m), considerado estágio IVA ou IVB, a sobrevida cai para 8-13,5%. O local mais comum de metástases é o fígado, que chega a representar o único sítio de metástase em 20-35% dos casos, já que a principal drenagem local se faz pela circulação porto-hepática. Estima-se que as metástases hepáticas afetem a cada ano quase metade dos 1,4 milhões de pacientes com CCR em todo mundo, sendo responsável por dois terços das mortes nesses pacientes, com sobrevida média sem tratamento de 5 a 12 meses.

O tratamento padrão para o câncer de cólon localizado é a ressecção cirúrgica (via aberta ou laparoscópica) do tumor primário e linfonodo regionais, assim como para o câncer de reto é a ressecção cirúrgica do tumor primário. Para a fase inicial é recomendada a cirurgia, com retirada da parte afetada do intestino e nódulos linfáticos próximos à região. Posteriormente, a radioterapia associada ou não à quimioterapia é utilizada para diminuir a possibilidade de retorno tumoral. Em caso de metástases, as chances de cura se tornam reduzidas. De acordo com a



Tribunal de Justiça do Estado de Minas Gerais

Rua Goiás, nº 253, 8º andar, sala 801, Centro
Belo Horizonte – MG CEP 30190-030

Sociedade Europeia de Oncologia Médica do inglês European Society for Medical Oncology (**ESMO**), **o tratamento sistemático do CCR metastático pode ser realizado com:**

- **agentes citotóxicos** (fluoropirimidinas, oxaliplatina, leucovorin, irinotecano);
- **agentes biológicos do tipo:**
 - **anti-VEGF** (bevacizumabe, aflibercepte),
 - **anti-EGFR** (cetuximabe, panitumumabe) e
 - **inibidores multiquinases (regorafenibe).**

O uso destas medicações está condicionado às características individuais do cuidado dedicado ao paciente, sendo de grande **importância o conceito de cuidado contínuo na escolha da estratégica de um regime ou a sequência nas diferentes linhas.**

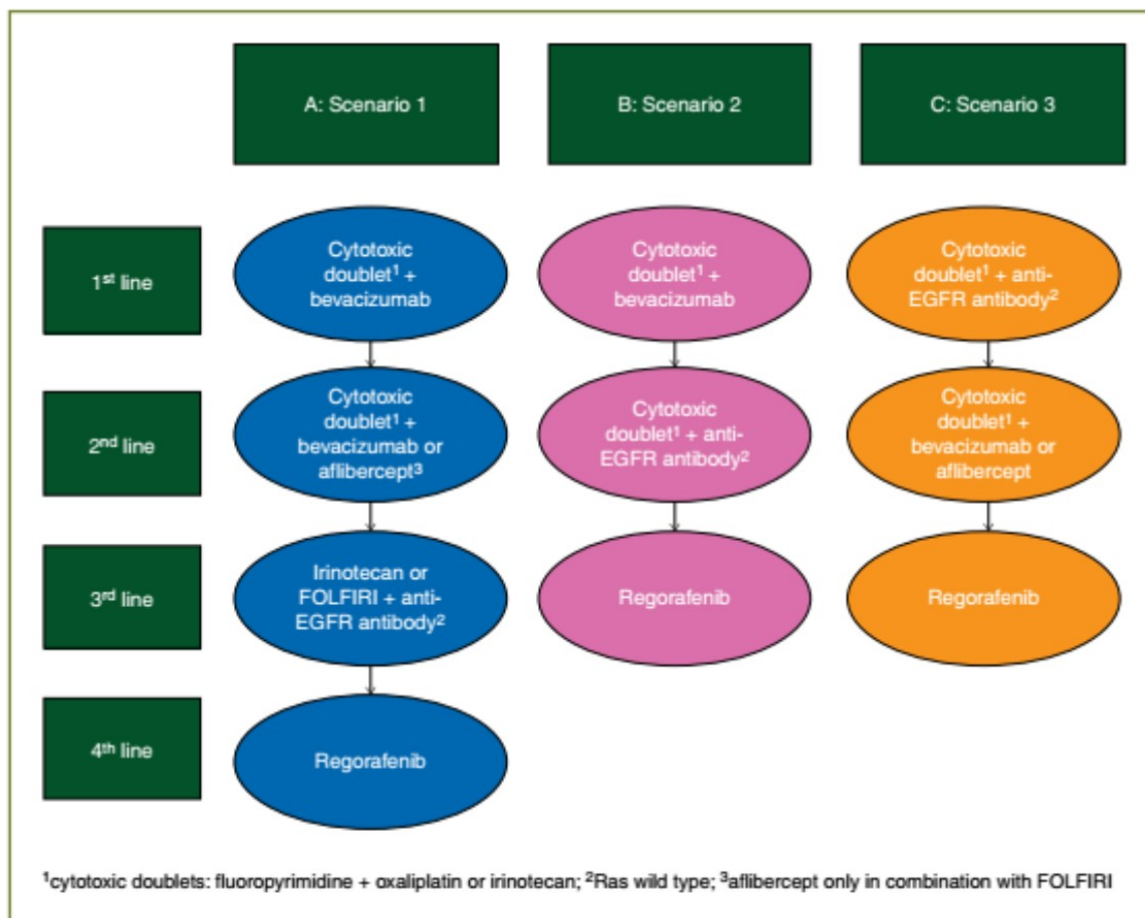
De fato, tem sido demonstrado que quando um número maior dos pacientes é exposto a todos os agentes citotóxicos disponíveis, a sobrevida é mais longa, e é provável que este conceito também possa ser extrapolado para os agentes biológicos. Portanto, diferentes cenários podem ser desenvolvidos e o uso de citotóxicos concomitante a agentes biológicos tem sido instituído já como opção de primeira linha. **A escolha de um dos cenários dependerá da caracterização molecular do tumor, do objetivo do tratamento, da toxicidade dos agentes, do conhecimento de que os anticorpos anti-EGFR também têm uma elevada atividade em linhas mais tardias e das expectativas do paciente.** Por exemplo mutações em RAS foram associadas a diminuição



Tribunal de Justiça do Estado de Minas Gerais

Rua Goiás, nº 253, 8º andar, sala 801, Centro
Belo Horizonte – MG CEP 30190-030

nas taxas de resposta de determinadas estratégias de tratamento, sendo o status mutacional de RAS um fator crítico no uso de agentes biológicos. Assim o quadro abaixo elucida as opções de tratamento em cada



cenário.

Opções de tratamento por cenário

O regorafenibe, Stivarga®, é um inibidor multiquinase oral que demonstrou bloquear a atividade de várias proteínas quinases ativas na oncogênese, angiogênese tumoral, bem como na modulação do microambiente tumoral. Aprovado pelo Food and Drug Administration



Tribunal de Justiça do Estado de Minas Gerais

Rua Goiás, nº 253, 8º andar, sala 801, Centro
Belo Horizonte – MG CEP 30190-030

(FDA) como tratamento de resgate para CCRm refratário, previamente tratado com quimioterapia à base de fluoropirimidina, oxaliplatina e irinotecano; terapia anti-VEGF (por exemplo, bevacizumab, ziv-aflibercept); e, se KRAS de tipo selvagem, terapia anti-EGFR (por exemplo, cetuximabe, panitumumabe). Tem aprovação pela ANVISA em bula para o tratamento de pacientes adultos com tumores estromais gastrintestinais (GIST) metastáticos ou não ressecáveis, que tenham progredido ou experimentaram intolerância ao tratamento prévio com imatinibe e sunitinibe, carcinoma hepatocelular (CHC) que tenham sido previamente tratados com sorafenibe, câncer colorretal (CCR) metastático que tenham sido previamente tratados com, ou não sejam considerados candidatos para, as terapias disponíveis. Estas incluem quimioterapia a base de fluoropirimidinas, terapia anti-VEGF e terapia anti-EGFR. A dose diária definida (DDD) para o regorafenibe na Organização Mundial de Saúde (OMS) não foi definida. Sua aprovação da FDA foi baseada nos resultados do estudo CORRECT de fase III. Além do estudo CORRECT o regorafenibe foi avaliado no CRCm refratário ao tratamento em mais dois grandes ensaios internacionais. No ensaio CORRECT, o regorafenibe melhorou a sobrevida global (SG) versus placebo, com uma razão de risco (HR) de 0,77 (intervalo de confiança de 95% [IC]: 0,64e0,94; PZ unilateral 0,0052) e um SG mediana de 6,4 versus 5,0 meses. A sobrevida livre de progressão (SLP) também foi significativamente melhorada (HR: 0,49; IC 95%: 0,42e0,58; P unilateral <0,0001); a mediana de foi de 1,9 contra 1,7 meses. Os eventos adversos ocorreram em 97% dos pacientes que receberam regorafenibe e em 46% dos que receberam placebo. Eventos adversos graves ocorreram em 12 pacientes no grupo regorafenibe (9%) e três no grupo placebo (4%), sendo emergentes do tratamento (TEAEs) de grau III ou superior:



Tribunal de Justiça do Estado de Minas Gerais

Rua Goiás, nº 253, 8º andar, sala 801, Centro
Belo Horizonte – MG CEP 30190-030

eritrodisestesia palmo-plantar (PPE; 17%), diarreia (7%) e hipertensão (7%). A maioria dos eventos adversos ocorre dentro do primeiro ciclo de tratamento e diminui com o tempo, sugerindo que o reconhecimento precoce e o manejo das toxicidades relacionadas ao medicamento podem aumentar a adesão e a duração do tratamento. **Apesar do perfil de efeitos colaterais, o regorafenibe, foi incorporado como uma opção de tratamento de terceira linha para CRCm na maioria das diretrizes de prática clínica com quimioterapia, mesmo que poucos meses e o alto custo do medicamento. No Brasil a princípio parece não ser custo-efetivo para o uso no SUS, uma vez que apresenta uma melhora muito modesta na SG e benefícios na SLP à custa de maiores eventos adversos e apresenta um alto custo para o SUS.**

O SUS disponibiliza cirurgia, radio e quimioterapia baseado em 5-fluorouracil e leucovorin (5-fluorouracil (5-FU) infusional, leucovorin e oxaliplatina – FOLFOX ou irinotecano – FOLFIRI). A DDT descreve a utilização da quimioterapia adjuvante nos estágios III e no estágio II do CCR, a critério médico, com a utilização dos esquemas terapêuticos baseados em fluoropirimidina (5-fluorouracila ou capecitabina – para casos em estágio II), associada ou não a oxaliplatina (para casos em estágio III), e relata que não se encontra definido o papel da quimioterapia com terapia alvo usando bevacizumabe ou cetuximabe no tratamento adjuvante do CCR. As opções terapêuticas disponíveis para o CCR com recidivadas, lesões obstrutivas ou hemorrágicas, metástase pulmonar ou metástase hepática, como procedimento primário ou após quimioterapia paliativa regional ou sistêmica são: radioterapia paliativa, com finalidade antiálgica ou hemostática; quimioterapia paliativa regional hepática ou sistêmica; ressecção



Tribunal de Justiça do Estado de Minas Gerais

Rua Goiás, nº 253, 8º andar, sala 801, Centro
Belo Horizonte – MG CEP 30190-030

cirúrgica para lesões hepáticas ou pulmonares. A quimioterapia pré-operatória está indicada para doentes com câncer de reto no estágio II ou III, associada à radioterapia. Empregam-se esquemas terapêuticos baseados em fluoropirimidina. Não há definição quanto ao papel da quimioterapia com oxaliplatina, irinotecano, bevacizumabe ou cetuximabe previamente à cirurgia. **A utilização do cetuximabe, associado à quimioterapia paliativa sistêmica baseada em fluoropirimidina, contendo ou não oxaliplatina ou irinotecano, é apontado na DDT para pacientes com metástases hepáticas irressecáveis e ausência ou mínima doença metastática extra-hepática, para permitir a ressecção cirúrgica.** Neste contexto, o uso de esquema terapêutico contendo cetuximabe ou bevacizumabe promoveu taxa de ressecabilidade maior que controles históricos (ou seja, não randomizados e comparativos), **porém o significado clínico em termos de benefícios clínicos duradouros ou ganho de sobrevida são desconhecidos.** Há limitada evidência sugerindo eficácia de métodos ablativos térmicos (micro-ondas, radiofrequência e crioterapia) nesses pacientes”.

Conclusão: trata-se de paciente de **50 anos, com neoplasia maligna de reto, metastático para peritônio, fígado e pulmão, TXNXM1, RAS mutado, com pesquisa de instabilidade de microssatélite em andamento. Tratada com FOLFOX, FOLFIR, Capecitabina. Evoluiu com progressão da doença radiologia e por marcador. Como única opção de tratamento, até resultado da instabilidade microssatélites necessita de Regorafenibe, por tipo indeterminado.**

O CCR é um dos tumores mais comum do trato digestivo, sendo diagnosticado tardiamente, quando já há disseminação da doença, em 85% dos pacientes. O fígado local mais comum de metástases dos



Tribunal de Justiça do Estado de Minas Gerais

Rua Goiás, nº 253, 8º andar, sala 801, Centro
Belo Horizonte – MG CEP 30190-030

pacientes. O prognóstico na doença avançada é a cirurgia do tumor primário e linfonodo regionais. A radioterapia associada ou não à quimioterapia é utilizada para diminuir a possibilidade de retorno tumoral e a quimioterapia indicada na doença avançada. O uso de quimioterápicos está condicionado à caracterização molecular do tumor, objetivo do tratamento, toxicidade dos agentes, conhecimento de que os anticorpos anti-EGFR também têm uma elevada atividade em linhas mais tardias e as expectativas do paciente.

O regorafenibe, Stivarga®, é um inibidor multiquinase oral que demonstrou bloquear a atividade de várias proteínas quinases ativas na oncogênese, angiogênese tumoral, bem como na modulação do microambiente tumoral. Tem aprovação pela ANVISA em bula para o tratamento do CCRm que tenham sido previamente tratados com, ou não sejam considerados candidatos para, as terapias disponíveis. Estas incluem quimioterapia à base de fluoropirimidinas, terapia anti-VEGF e terapia anti-EGFR. A DDD para o regorafenibe na OMS não foi definida. Sua aprovação da FDA foi baseada nos resultados do estudo CORRECT de fase III, que melhorou a SG em 1,4 meses e pouco na SLP. Os eventos adversos ocorreram em 97% dos pacientes que receberam regorafenibe Apesar do perfil de efeitos colaterais, o regorafenibe, foi incorporado como uma opção de tratamento de terceira linha para CRCm na maioria das diretrizes de prática clínica com quimioterapia mesmo que o benefício incremental seja modesto (poucos meses) e o custo do medicamento seja alto. No Brasil, seu uso princípio, parece não ser custo-efetivo para o uso no SUS uma vez que teve apresenta elevar custo e apresenta uma melhora muito modesta na SG e poucos benefícios na SLP. O SUS disponibiliza tratamento



Tribunal de Justiça do Estado de Minas Gerais

Rua Goiás, nº 253, 8º andar, sala 801, Centro
Belo Horizonte – MG CEP 30190-030

cirúrgico, radio e quimioterápico baseado no uso de 5-fluorouracil e leucovorin infusional, leucovorin e oxaliplatina – FOLFOX ou irinotecano – FOLFIRI).

IV – REFERÊNCIAS:

- 1- Chan DLH, Segelov E, Wong RSH, Smith A, Herbertson RA, Li BT, Tebbutt N, Price T, Pavlakis N. Epidermal growth factor receptor (EGFR) inhibitors for metastatic colorectal cancer (Review). **Cochrane Database of Systematic Reviews**. 2017, Issue 6. Art. No.: CD007047. Disponível em: https://www.cochranelibrary.com/cdsr/doi/10.1002/14651858.CD00704.pub2/media/CDSR/C_D007047/CD007047.pdf.
- 2- Ministério da Saúde. Secretaria de Ciência, Tecnologia e Insumos Estratégicos. Comissão Nacional de Incorporação de Tecnologias no SUS. Relatório de Recomendação no 324 Janeiro/2018. 68p. Cetuximabe para o tratamento do câncer colorretal metastático RAS selvagem com doença limitada ao fígado em primeira linha. Brasília, Janeiro de 2018. 68p. Disponível em: http://conitec.gov.br/images/Relatorios/2018/Relatorio_Cetuximabe_CAColorretal_Metastatico.pdf.
3. Silvinato A, Pedreira IS, dos Reis JCB, Marcondes JGZ, Bernardo WM. Associação Médica Brasileira. Diretrizes AMB 2016. Câncer colorretal metastático: tratamento com Panitumumabe. São Paulo, 2016. 48p. Disponível em: [https://diretrizes.amb.org.br/_DIRETRIZES/C%C3%82NCER_COLORRETAL_META%81TICO_tratamento_com_Panitumumabe_autores\(1\)/O%20Meu%20Ca%A1logo/files/assets/common/downloads/publication.pdf](https://diretrizes.amb.org.br/_DIRETRIZES/C%C3%82NCER_COLORRETAL_META%81TICO_tratamento_com_Panitumumabe_autores(1)/O%20Meu%20Ca%A1logo/files/assets/common/downloads/publication.pdf).
4. Centro Colaborador do SUS Avaliação de Tecnologias e Excelência em Saúde. Síntese de Evidências SE 14/2016. Regorafenibe no tratamento do câncer de cólon metastático. Belo Horizonte, 2016. 19p. Disponível em:



Tribunal de Justiça do Estado de Minas Gerais

Rua Goiás, nº 253, 8º andar, sala 801, Centro
Belo Horizonte – MG CEP 30190-030

http://www.ccates.org.br/content/_pdf/PUB_1492434949.pdf.

5. Regorafenibe Stivarga®. Bula Anvisa. Disponível em: https://m.pharma.bayer.com.br/html/bulas/publico_geral/Stivarga.pdf9.

6. Aljubran A, Elshenawy MA, Kandil M, Zahir MN, Shaheen A, Gad A, Alshaer O, Alzahrani A, Eldali A, Bazarbashi S. Efficacy of Regorafenib in Metastatic Colorectal Cancer: A Multi-institutional Retrospective Study patients. **Clinical Medicine Insights: Oncology**. 2019;131-6. Disponível em: https://www.ncbi.nlm.nih.gov/pmc/articles/PMC6354297/pdf/10.1177_1179554918825447.pdf.

7. Grothey A, Van Cutsem E, Sobrero A, Siena S, Falcone A, Ychou M, Humblet Y, Bouché O, Miner L, Barone C, Adenis A, Tabernero J, Yoshino T, Lenz HJ, Goldberg RM, Sargent DJ, Cihon F, Cupit L, Wagner A, Laurent D, DrMed for the CORRECT Study Group. Regorafenib monotherapy for previously treated metastatic colorectal cancer (CORRECT): an international, multicentre, randomised, placebo-controlled, phase 3 trial. **Lancet**. 2013;381(9863):303-12. Disponível em: [https://www.thelancet.com/journals/lancet/article/PIIS0140-6736\(12\)61900-X/fulltext](https://www.thelancet.com/journals/lancet/article/PIIS0140-6736(12)61900-X/fulltext).

8. Li J, Qin S, Xu R, Yau TC, Ma B, Pan H, Xu J, Bai Y, Chi Y, Wang L, Yeh KH, Bi F, Cheng Y, Le AT, Lin JK, Liu T, Ma D, Kappeler C, Kalmus J, Kim TW, CONCUR Investigators. Regorafenib plus best supportive care versus placebo plus best supportive care in Asian patients with previously treated metastatic colorectal cancer (CONCUR): a randomised, double-blind, placebo-controlled, phase 3 trial. **Lancet Oncol**. 2015;16(6):619-29. Disponível em: <https://pubmed.ncbi.nlm.nih.gov/25981818/>.

9. Van Cutsem E, Martinelli E, Cascinu S, Sobrero A, Banzi M, Seitz JF, Barone C, Ychou M, Peeters M, Brenner B, Hofheinz RD, Maiello E, André



Tribunal de Justiça do Estado de Minas Gerais

Rua Goiás, nº 253, 8º andar, sala 801, Centro
Belo Horizonte – MG CEP 30190-030

T, Spallanzani A, Garcia-Carbonero R, Arriaga YE, Verma U, Grothey A, Kappeler C, Miriyala A, Kalmus J, Falcone A, Zaniboni A. Regorafenib for patients with metastatic colorectal cancer who progressed after standard therapy: results of the large, single-arm, open-label phase IIIb CONSIGN study. **Oncologist.** 2019;24(2):185-92. Disponível em: <https://www.ncbi.nlm.nih.gov/pmc/articles/PMC6369948/pdf/onco12692.pdf>.

10. Ducreux M, Pterson LN, Öhler L, Bergamo F, Metges JP, Groot JW, Wang JY, Paredes BG, Dochy E, Fiala-Buskies S, Cervantes A, O'Connor JM, Falcone A on behalf of the CORRELATE Investigators. Safety and effectiveness of regorafenib in patients with metastatic colorectal cancer in routine clinical practice in the prospective, observational CORRELATE study. **Eur J Cancer.** 2019;123:146-54. Disponível em: <https://www.ejancer.com/action/showPdf?pii=S0959-8049%2819%2930737-3>.

V - DATA:

31/03/2021 NATJUS - TJMG