NOTA TÉCNICA

IDENTIFICAÇÃO DA REQUISIÇÃO

CÂMARA/VARA: Vara Única

COMARCA: Ibiá

I – DADOS COMPLEMENTARES À REQUISIÇÃO:

NÚMERO DA SOLICITAÇÃO: 2025.0008183

IDADE: 57 anos Sexo: Masculino

DOENÇA(S) INFORMADA(S): CID 10: C20, C22 e C78.7

PEDIDO DA AÇÃO: Medicamento ERBITUX - Cetuximabe

FINALIDADE / INDICAÇÃO: Tratamento de adenocarcinoma de reto com metástase hepática, com KRAS selvagem, um quadro clínico grave de câncer colorretal metastático com envolvimento hepático

REGISTRO NO CONSELHO PROFISSIONAL: CRM 3.638, 13.660, 96.057, 100.649

II – PERGUNTAS DO JUÍZO:

"(...)Determino, neste momento, exclusivamente a consulta ao NATJUS, a ser encaminhada por este Juízo, oficiando-se com cópia integral dos autos, a fim de que se manifeste acerca: (i) da eficácia e segurança do tratamento com Cetuximabe em associação ao FOLFIRI para o caso clínico descrito; (ii) da existência de alternativas terapêuticas incorporadas ao SUS; e (iii) da imprescindibilidade do tratamento pleiteado, à luz da medicina baseada em evidências (…)"

III – CONSIDERAÇÕES/RESPOSTAS:

Conforme documentos médicos datados de 02/01/2024, 07/01/2025, 31/03/2025, 11/04/2024, trata-se de paciente de **57 anos,** com diagnóstico **adenocarcinoma retal, ypT2ypN2b, com metástase hepática.** Submetido a **quimio e quimioterapia concomitante** de 28/06 a 19/09/2029, **seguida de cirurgia para doença residual** em 23/10/2029. **Quimioterapia adjuvante com FOLFOX** de 03/12/2029 a 23/07/2020. **PETCT de controle com metástase.** Iniciado **quimioterapia com FOLFIRI** de 28/09/2021 a 17/01/2022. **Elevação do CEA, acrescentado Oxaloplatina ao FOLFIRI** em

26/09/2022. Submetido a **metastectomia hepática** em 01/12/2022. **Iniciou FLOX**, em 24/02/2023, **mas apresentou insuficiência renal** em 27/05/2023. Continuou **tratamento com Irinotecano e Leucovorin e Fluoracil**. **Imagem** de 25/02/2024 l**esão sólida em segmento VII** com hipersinal de 7,8X6,6. Em, 11/04/2024, **fez 3 quimioembolizações com Irinoteco apresentando estabilização das dimensões do nódulo hepático, porém mantendo elevação do CEA** (CEA de 12/2023: 107, de 09/2024: 327 e de 01/2025: 312)**. Imunohistrouimica da metástase hepática KRAS selvagem.** TC de controle progressão da doença para supra renal Tendo **esgotado as linhas de tratamento atualmente oferecidas pelo SUS** para sua enfermidade, **paciente jovem, em bom estado geral, solicitado tratamento adequado CETUXIMAB 500MG 2frascos,** uma dose **cada 14 dias continuamente associado a FOLFIRI, para controle da doença em atividade, pois a resposta ao tratamento dobra quando associado em pessoas KRAS selvagem.**

O câncer colorretal **(CCR) é uma nomenclatura que designa o câncer que acomete o intestino grosso** (o cólon e o reto)**, incluindo o cólon, a junção retossigmoide, o reto, o ânus e o canal anal, a despeito das diferenças nas características epidemiológicas e biológicas dos tumores, particularmente de ânus e canal anal.** É um dos tumores mais comum do trato digestivo, e geralmente é mais frequente após a **sexta década de vida, ocorrendo em até 90% de todos os casos, em pacientes com idade superior a 50 anos.** Geralmente**, são derivados de pólipos adenomatosos, neoplasia benigna do trato gastrointestinal, que sofre malignização com o tempo, sob influência de fatores genéticos e ambientais.** Em sua gênese além dos fatores ambientais, condições hereditárias como polipose adenomatosa familiar, CCR hereditário sem polipose denominado síndrome de Lynch, síndrome do carcinoma colorretal hereditário, polipose juvenil familiar, síndrome do adenoma plano e síndrome de Peutz-Jeghers; e processos inflamatórios também estão envolvidos. Assim pacientes com doença inflamatória intestinal: doença de Crohn, e colite

ulcerativa têm risco estimado aumentado de desenvolver CCR, do que a população geral sendo este maior na colite risco 40% a mais, após 25 anos de doença.

Até 85% dos CCR ainda são diagnosticados tardiamente, em estágios avançados da doença em pacientes sintomáticos. Medidas de rastreio para a identificação precoce do tumor poderiam diminuir este número, principalmente em pacientes com alto risco, permitindo maiores chances de cura. De acordo com as Diretrizes Diagnósticas e Terapêuticas (**DDT**) **do Câncer de Cólon e Reto do Ministério da Saúde,** Portaria SAS/MS nº 958, 26 de setembro de 2014, **o diagnóstico do câncer de cólon é determinado pelo exame histopatológico de biópsia tumoral obtida por colonoscopia ou peça cirúrgica.** A colonoscopia é o método preferencial de diagnóstico. O exame radiológico contrastado do cólon, conhecido como enema opaco, deve ser reservado para quando existe contra-indicação ou não há acesso à colonoscopia. **Metástases intra-abdominais e pélvicas** devem ser **investigadas por** exame ultrassonográfico (**US**), tomografia computadorizada (**TC**) **ou** ressonância magnética (**RNM**)**, e pulmonares por radiografia simples de tórax ou TC, a critério médico.** Na **suspeita de câncer retal pela história clínica é mandatória o exame proctológico, com retossigmoidoscopia visando a identificação do local da lesão e obtenção de biópsia para exame histopatológico.** Para **casos confirmados da doença, o US endorretal deve ser realizado,** quando possível, **para avaliação de infiltração e extensão do tumor de reto. A TC por emissão de pósitrons (PET-CT) é indicada para detecção de metástase,** exclusivamente hepática e potencialmente ressecável.

O CCR tem relação com o gene RAS que regula função no crescimento e regulação celular afetando diversas funções celulares, como proliferação celular, apoptose, migração e diferenciação. **O principal proto-oncogene encontrado no CCR é a isoforma KRAS e a NRAS. Os métodos de teste de mutação do gene RAS, não são disponibilizados no** Sistema Único de Saúde (**SUS**)**. Baseiam-se principalmente** em reação em cadeia

da polimerase (**PCR**), **análise de alta resolução da curva de desnaturação do DNA, sistema de mutação de amplificação refratária e análise de polimorfismo de fragmentos de restrição do DNA genômico e ajudam no direcionamento do tratamento.**

O CCR é classificado de acordo com a extensão da infiltração da parede intestinal e conforme a **presença ou ausência de disseminação para os linfonodos ou órgãos distantes, como fígado e pulmões. A classificação TNM, da** União Internacional Contra o Câncer (**UICC**) e American Joint Commitee on Cancer (**AJCC**), **é** o sistema de **estadiamento mais comum aceito para estadiar cancer**. **O estadiamento é ferramenta potente** para direcionar **o tratamento e avaliar o prognóstico dos pacientes.** Considera-se que no **estágio inicial, sem comprometimento de outros órgãos, o CCR apresenta bom prognóstico,** com **sobrevida em 5 anos de 65,1%** segundo o National Cancer Institute**. Na doença localizada com tumor confinado ao sítio primário (39% dos casos), a sobrevida** relativa estimada **é de 91%, e de 44 a 83% dependendo do acometimento linfonodal, estágio III.** Em **21% dos casos a doença é** metastática **(m), estágio IVA ou IVB, a sobrevida cai para 8-13,5%. O local mais comum de metástases é o fígado, que representa o único sítio de metástase em 20-35% dos casos,** já que a principal drenagem local se faz pela circulação porto-hepática**.** Estima-se que as metástases hepáticas afetem anualmente quase metade dos 1,4 milhões de pacientes com CCR no mundo, respondem por uma **sobrevida média sem tratamento de 5 a 12 meses e morte de dois terços dos pacientes.**

O tratamento padrão na doença localizada de cólon ou reto é a ressecção cirúrgica (via aberta ou laparoscópica) do tumor primário e linfonodos regionais. Para a fase inicial é recomendada a cirurgia, com retirada da parte afetada do intestino e nódulos linfáticos próximos à região. Posteriormente, **a radioterapia associada ou não à quimioterapia é utilizada para diminuir a possibilidade de retorno tumoral. Em caso de metástases, as chances de cura se tornam reduzidas.** De acordo com a,

European Society for Medical Oncology (**ESMO**), **o tratamento sistemático do CCR metastático pode ser realizado com: agentes citotóxico**s (**fluoropirimidinas, oxaliplatina, leucovorin, irinotecano**); **agentes biológicos do tipo: anti-VEGF** (bevacizumabe**,** aflibercepte), **anti-EGFR** (**cetuximabe**, panitumumabe) e **inibidores multiquinases** (regorafenibe)**.**

O uso destas medicações está condicionado às características individuais do cuidado ao paciente, sendo de grande **importância o conceito de cuidado contínuo na escolha da estratégica de um regime ou a sequência nas diferentes linhas.** Tem sido demonstrado que quando um número maior de pacientes é exposto a todos os agentes citotóxicos disponíveis, a sobrevida é mais longa, e é provável que este conceito também possa ser extrapolado para os agentes biológicos. Portanto, diferentes cenários podem ser desenvolvidos e o uso de citotóxicos concomitante a agentes biológicos tem sido instituído já como opção de 1ª linha. **A escolha de um dos cenários dependerá da caracterização molecular do tumor, do objetivo do tratamento, da toxicidade dos agentes, do conhecimento de que os anticorpos anti-EGFR também têm uma elevada atividade em linhas mais tardias e das expectativas do paciente.** As **mutações em RAS foram associadas a diminuição nas taxas de resposta de determinadas** estratégias de **tratamento, sendo o status mutacional de RAS fator crítico no uso de agentes biológicos. O quadro** abaixo **elucida as opções de tratamento por cenário.**

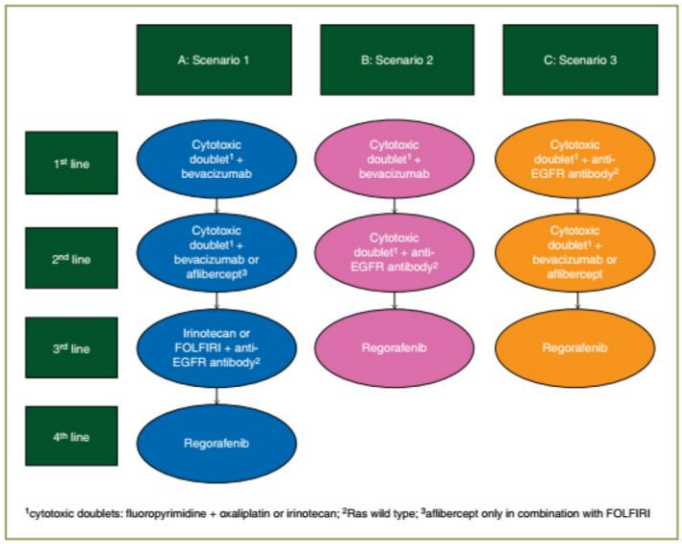

O cetuximabe é um anticorpo monoclonal quimérico que age como um antagonista competitivo ligando-se ao domínio extracelular do receptor do fator de crescimento epidérmico (Epitelial Growth Factor Receptor - EGFR), bloqueando desta forma a regulação do crescimento e da proliferação celular, atuando como antineoplásico. **Tem indicação segundo a Anvisa para o tratamento de pacientes com câncer CCRm RAS não mutado e com expressão do receptor do EGFR; em combinação com quimioterapia** à base de irinotecano ou com oxaliplatina mais 5- fluoruracila e ácido folínico em infusão contínua; **como agente único em pacientes com falha da terapia convencional de oxaliplatina e irinotecano, ou intolerantes ao irinotecano**. Também é indicado para o tratamento de pacientes com carcinoma de células escamosas de cabeça e pescoço em combinação com radioterapia para doença localmente avançada de pacientes que não podem ser tratados com a associação de quimioterapia mais radioterapia e em combinação com quimioterapia baseada em platina para doença recidivada e/ou metastática. É importante destacar que, **a atividade de anticorpos anti-EGFR, como o** panitumumabe **e cetuximabe, é restrita aos tumores com RAS selvagem, não sendo recomendado seu uso em RAS mutante. Os membros da CONITEC presentes em sua 61a reunião ordinária, no dia 09 de novembro de 2017, deliberaram, por unanimidade, por não recomendar o cetuximabe para o tratamento do CCRm RAS selvagem com doença limitada ao fígado em primeira linha.** Foram discutidos dados sobre as evidências que avaliam taxa de resposta ao tratamento e ressecabilidade do CCRm restrito ao fígado que demonstraram escassa evidência de benefício do tratamento de pacientes com CCRm RAS selvagem, com cetuximabe em adição ao esquema quimioterápico tradicional. Trata-se de dados de eficácia e segurança provenientes de um ECR de fase II, unicêntrico e de baixa qualidade metodológica. **Apesar de haver correlação, o cetuximabe não se mostrou superior ao tratamento já disponível, mesmo em evidências adicionais. Estudo de fase II OPUS avaliou a adição de cetuximabe ao FOLFOX, evidenciando aumento na**

taxa de resposta (61% versus 37%; p=0,011), **discreto aumento na** sobrevida livre de progressão (**SLP**) **e sem ganho na** sobrevida global (**SG**). **Estudo de fase III MRC Coin não demonstrou ganho de SG mas sim um discreto incremento na taxa de resposta** (57% versus 64%; p = 0,049) com a adição do cetuximabe a oxaliplatina. Embora o **estudo de fase III NORDIC VII não tenha demonstrado nenhuma vantagem da associação de cetuximabe ao esquema FLOX**, **o estudo fase III CALGB 80405 comparou FOLFOX/FOLFIRI com cetuximabe** ou bevacizumabe, **com SG semelhante entre os grupos, em torno de 29 meses. O benefício da adição do cetuximabe ao FOLFIRI foi demonstrado no estudo de fase III, Crystal. Estudos da Cochrane mostram que a adição de EGFR** como o **cetuximabe à quimioterapia ou aos melhores cuidados de suporte melhora a SLP** (evidência de moderada a alta qualidade), **SG** (evidência de alta qualidade) **e taxa de resposta tumoral** (evidência de moderada a alta qualidade) **mas pode aumentar a toxicidade em pessoas com CCRm de tipo selvagem KRAS exon 2 tipo selvagem ou estendido RAS** (evidência de qualidade moderada). A pesquisa mostrou que **pessoas com mutações no KRAS não podem beneficiar destes medicamentos** (mutante KRAS), mas **os que não têm mutações (tipo selvagem KRAS) beneficiam.** Também sugerem que **pessoas com mutações em outro gene relacionado (NRAS) podem não se beneficiar dessas drogas,** ou seja, os pacientes não precisam ter nenhuma mutação em KRAS ou NRAS (conhecido como 'tipo selvagem estendido RAS'). **Também as pesquisas mostraram que o aumento da SLP de doença e SG refletem aumento de meses das mesmas de 2,3 a 24,4 meses, que significam ganho real em relação ao tratamento proposto pelo SUS de 6 a 9 meses. Estudos demonstram que cetuximabe adicionado ao FOLFIRI no CCR com KRAS tipo selvagem resultou em melhorias da SGa mediana de 23,5 versus 20,0 meses; ou seja 3,5 meses e de SLP de mediana, 9,9 versus 8,4 meses; ou seja 1,5meses em comparação com FOLFIRI sozinho.**

O SUS disponibiliza cirurgia, radio e quimioterapia baseado em 5-

fluorouracil e leucovorin (5-fluorouracil **(5-FU) infusional,** leucovorin e oxaliplatina **– FOLFOX ou** irinotecano **– FOLFIRI). A DDT descreve** a utilização da **quimioterapia adjuvante nos estágios III e no estágio II** do CCR, a critério médico, **com** a utilização dos **esquemas terapêuticos** baseados em **5-FU ou capecitabina – para casos em estágio II, associada ou não a oxaliplatina para casos em estágio III, e relata que não se encontra definido o papel da quimioterapia com terapia alvo usando bevacizumabe ou cetuximabe no tratamento adjuvante do CCR.** As **opções terapêuticas disponíveis no CCR recidivado, lesões obstrutivas ou hemorrágicas, metástase pulmonar ou metástase hepática, como procedimento primário ou após quimioterapia paliativa regional ou sistêmica são: radioterapia paliativa, com finalidade antiálgica ou hemostática; quimioterapia paliativa regional hepática ou sistêmica; ressecção cirúrgica para lesões hepáticas ou pulmonares.** A quimioterapia pré-operatória está indicada para doentes com câncer de reto no estágio II ou III, associada à radioterapia. Empregam-se esquemas terapêuticos baseados em fluoropirimidina. **Não há definição quanto ao papel da quimioterapia com oxaliplatina, irinotecano, bevacizumabe ou cetuximabe previamente à cirurgia. A utilização do cetuximabe, em associação à quimioterapia paliativa sistêmica com fluoropirimidina, contendo ou não oxaliplatina ou irinotecano, é apontado na DDT para pacientes com metástases hepáticas irressecáveis e ausência ou mínima doença metastática extra-hepática, para permitir a resseção cirúrgica**, **porém o significado clínico em termos de benefícios clínicos duradouros ou ganho de sobrevida são desconhecidos.** Neste contexto, o uso de esquema terapêutico contendo **cetuximabe** ou bevacizumabe **promoveu taxa de ressecabilidade maior que controles históricos (ou seja, não randomizados e comparativos)**. Ainda, s**egundo o PCDT de Câncer de cólon, o uso de quimioterapia paliativa contendo cetuximabe ou panitumumabe é de limitada aplicação prática, restrita a doentes com capacidade funcional 0 ou 1, em 3ª linha de quimioterapia, com**

expressão tumoral do gene KRAS conhecida. Há limitada evidência sugerindo eficácia de métodos ablativos térmicos **(micro-ondas, radiofrequência e crioterapia) nesses pacientes. Em novembro de 2023,** a Agência Nacional de Saúde Suplementar (**ANS**) **incorporou ao Rol de Procedimentos e Eventos em Saúde a combinação de Encorafenibe e cetuximabe para o tratamento do CCR. Entretanto, os** Centros de Assistência de Alta Complexidade em Oncologia (**CACON) e as** Unidades de Assistência de Alta Complexidade em Oncologia **(UNACON) são os responsáveis pela escolha de medicamentos e protocolos a serem ofertados à população.**

É importante destacar que **pacientes com doença crônicas com possibilidade de avanço todas as opções terapêuticas devem ser ofertadas ao paciente**, conforme o estagio na mesma. **Nos casos de doença não responsiva a tratamento que possibilite a cura, como no CCR avançado em estágio IV**, segundo a OMS, é importante **ofertar cuidados paliativos.** Tais **cuidados** estão **centrados no paciente e sua família, visando uma modificação de abordagem terapêutica que promova a qualidade de vida do pacientes e de seus familiares, por meio da prevenção e do alívio do sofrimento, com a identificação precoce e tratamento da dor, de problemas de natureza física, psicossocial e espiritual. O SUS disponibiliza tais cuidados por meio do Programa Melhor em Casa** e a Saúde Suplementar por meio de serviços de atenção domiciliar.

Conclusão: trata-se de paciente de **57 anos,** com **adenocarcinoma retal, metastático para fígado, ypT2ypN2b.** Submetido a **quimio e quimioterapia concomitante** de 28/06 a 19/09/2029, **seguida de cirurgia para doença residual** em 23/10/2029. **Quimioterapia adjuvante com FOLFOX** de 03/12/2029 a 23/07/2020. **PETCT de controle com metástase.** Iniciado **quimioterapia com FOLFIRI** de 28/09/2021 a 17/01/2022. **Elevação do CEA, acrescentado Oxaloplatina ao FOLFIRI** em 26/09/2022. Submetido a **metastectomia hepática** em 01/12/2022. **Iniciou FLOX**, em

24/02/2023, **mas apresentou insuficiência renal** em 27/05/2023. Continuou **tratamento com Irinotecano e Leucovorin e Fluoracil**. **Imagem** de 25/02/2024 l**esão sólida em segmento VII** com hipersinal de 7,8X6,6. Em, 11/04/2024, **fez 3 quimioembolizações com Irinoteco apresentando estabilização das dimensões do nódulo hepático, porém mantendo elevação do CEA** (CEA de 12/2023: 107, de 09/2024: 327 e de 01/2025: 312)**. Imunohistrouimica da metástase hepática KRAS selvagem.** TC de controle progressão da doença para supra renal Tendo **esgotado as linhas de tratamento atualmente oferecidas pelo SUS** para sua enfermidade, **paciente jovem, em bom estado geral, solicitado tratamento adequado CETUXIMAB 500MG 2frascos,** uma dose **cada 14 dias continuamente associado a FOLFIRI, para controle da doença em atividade, pois a resposta ao tratamento dobra quando associado em pessoas KRAS selvagem.**

O CCR é um dos tumores mais comum do trato digestivo, sendo **diagnosticado tardiamente, quando já há disseminação da doença, em 85% dos pacientes. O fígado** local **mais comum de metástases dos pacientes. O prognóstico na doença avançada é a cirurgia do tumor primário e linfonodo regionais.** A **r**adioterapia associada ou não à **quimioterapia é utilizada para diminuir a possibilidade de retorno tumoral e a quimioterapia indicada na doença avançada. O uso de quimioterápicos está condicionado à caracterização molecular do tumor não apresentada no caso, objetivo do tratamento, toxicidade dos agentes, conhecimento de que os anticorpos anti-EGFR têm elevada atividade em linhas mais tardias e as expectativas do paciente.**

O cetuximabe é um anticorpo monoclonal quimérico que age como um antagonista competitivo ligando-se ao domínio extracelular do recepto EGFR, bloqueando desta forma a regulação do crescimento e da proliferação celular, atuando como antineoplásico. **Tem indicação segundo a Anvisa para o tratamento de pacientes com câncer CCRm RAS não mutado e com expressão do receptor do EGFR; em combinação com**

quimioterapia à base de irinotecano ou com oxaliplatina mais 5- fluoruracila e ácido folínico em infusão contínua; **como agente único em pacientes com falha da terapia convencional de oxaliplatina e irinotecano, ou intolerantes ao irinotecano**. Também é indicado no carcinoma de células escamosas de cabeça e pescoço É importante destacar que, **a atividade de anticorpos anti-EGFR, como o** panitumumabe **e cetuximabe, é restrita aos tumores com RAS selvagem, não sendo recomendado seu uso em RAS mutante. Os membros da CONITEC presentes em sua 61a reunião ordinária, no dia 09 de novembro de 2017, deliberaram, por unanimidade, por não recomendar o cetuximabe para o tratamento do CCRm RAS selvagem com doença limitada ao fígado em primeira linha.** Apesar de haver correlação, o cetuximabe não se mostrou superior ao tratamento já disponível, mesmo em evidências adicionais. **Estudo de fase II OPUS avaliou a adição de cetuximabe ao FOLFOX, evidenciando aumento na taxa de resposta** (61% versus 37%; p=0,011), **discreto aumento na SLP e sem ganho na SG. Estudo de fase III MRC Coin não demonstrou ganho de SG mas sim um discreto incremento na taxa de resposta** (57% versus 64%; p = 0,049) **com a adição do cetuximabe a oxaliplatina**. Embora o **estudo de fase III NORDIC VII não tenha demonstrado nenhuma vantagem da associação de cetuximabe ao esquema FLOX**, **o estudo fase III CALGB 80405 comparou FOLFOX/FOLFIRI com cetuximabe** ou bevacizumabe, **com SG semelhante entre os grupos, em torno de 29 meses. O benefício da adição do cetuximabe ao FOLFIRI foi demonstrado no estudo de fase III, Crystal. Estudos da Cochrane mostram que a adição de EGFR** como o **cetuximabe à quimioterapia ou aos melhores cuidados de suporte melhora a SLP** (evidência de moderada a alta qualidade), **SG** (evidência de alta qualidade) **e taxa de resposta tumoral** (evidência de moderada a alta qualidade) **mas pode aumentar a toxicidade em pessoas com CCRm de tipo selvagem KRAS exon 2 tipo selvagem ou estendido RAS** (evidência de qualidade moderada). A pesquisa mostrou que **pessoas com mutações**

no KRAS não podem beneficiar destes medicamentos (mutante KRAS), mas **os que não têm mutações (tipo selvagem KRAS) beneficiam.** Também sugerem que **pessoas com mutações em outro gene relacionado (NRAS) podem não se beneficiar dessas drogas,** ou seja, os pacientes não precisam ter nenhuma mutação em KRAS ou NRAS (conhecido como 'tipo selvagem estendido RAS'). **Também as pesquisas mostraram que o aumento da SLP de doença e SG refletem aumento de meses das mesmas de 2,3 a 24,4 meses, que significam ganho real em relação ao tratamento proposto pelo SUS de 6 a 9 meses. Entretanto, os CACON e as UNACON são os responsáveis pela escolha de medicamentos e protocolos a serem ofertados à população.**

É importante destacar que no estágio metastático, os pacientes têm prognóstico bastante reservado e como referido pelo médico assistente o tratamento é paliativo, assim não visa a cura, a doença é grave com sobrevida variável a depender do comportamento da doença, do próprio paciente e do tratamento instituído. Pode apresentar inclusive c**omportamento agressivo e fatal. Assim os tratamentos devem procurar aumento em sua qualidade de vida, fato desejado com esta terapia solicitada.** Entretanto **o uso do tratamento de QT paliativa** com Cetuximabe, **como demonstrado nos estudos, o aumento da SLP de doença e SG refletem aumento de meses das mesmas de 2,3 a 24,4 meses, que significam ganho real em relação ao tratamento proposto pelo SUS de 6 a 9 meses, sem capacidade de evitar deterioração da qualidade de vida, sem possibilidade de cura, as custas de algum efeito colateral e um alto custo econômico. Estudos demonstram que cetuximabe adicionado ao FOLFIRI no CCR com KRAS tipo selvagem resultou em melhorias da SGa mediana de 23,5 versus 20,0 meses; ou seja 3,5 meses e de SLP de mediana, 9,9 versus 8,4 meses; ou seja 1,5meses em comparação com FOLFIRI sozinho. Assim não há evidência de um real benefício em termos de qualidade de vida e SG ou SLP com o uso desta droga, em relação aos melhores cuidados**

paliativos disponíveis no **SUS que sustente sua imprescindibilidade ou urgência no caso em tela.**

IV – REFERÊNCIAS:

1- Chan DLH, Segelov E, Wong RSH, Smith A, Herbertson RA, Li BT, Tebbutt N, Price T, Pavlakis N. Epidermal growth factor receptor (EGFR) inhibitors for metastatic colorectal cancer (Review). **Cochrane Database of Systematic Reviews.** 2017, Issue 6. Art. No.: CD007047. Disponível em: https://www.cochranelibrary.com/cdsr/doi/10.1002/14651858.CD00704.pub2/media/CDSR/C D007047/CD007047.pdf.

2- Ministério da Saúde. Secretaria de Assistência à Saúde. Portaria nº 958, de 26 de Setembro de 2014. Aprova as Diretrizes Diagnósticas e Terapêuticas do Câncedr de Cólon e Reto. Disponivel emhttp://conitec.gov.br/images/Artigos_Publicacoes/ddt_Colorretal__26092014.p df

3. Ministério da Saúde. Secretaria de Ciência, Tecnologia e Insumos Estratégicos. Comissão Nacional de Incorporação de Tecnologias no SUS. Relatório de Recomendação no 324 Janeiro/2018. 68p. Cetuximabe para o tratamento do câncer colorretal metastático RAS selvagem com doença limitada ao fígado em primeira linha. Brasília, Janeiro de 2018. 68p. Disponível em: http://conitec.gov.br/images/Relatorios/2018/Relatorio_Cetuximabe_CAColorretal_Metastatico.pdf.

4. Silvinato A, Pedreira IS, dos Reis JCB, Marcondes JGZ, Bernardo WM. Associação Médica Brasileira. Diretrizes AMB 2016. Câncer colorretal metastático: tratamento com Panitumumabe. São Paulo, 2016. 48p. Disponível em: https://diretrizes.amb.org.br/_DIRETRIZES/C%C3%82NCER_COLORRETAL_META%C3%81TICO_tratamento_com_Panitumumabe_autores(1)/O%20Meu%20Ca%C3%A1logo/files/assets/common/downloads/publication.pdf.

5. Centro Colaborador do SUS Avaliação de Tecnologias e Excelência em Saúde. Síntese de Evidências SE 14/2016. Regorafenibe no tratamento do câncer de cólon metastático. Belo Horizonte, 2016. 19p. Disponível em:

http://www.ccates.org.br/content/_pdf/PUB_1492434949.pdf.

6. Sociedade Brasileira de Oncologia Clínica. Diretriz da SBOC de 2020 para Câncer avançado colorretal. Disponível em https://www.sboc.org.br/images/diretrizes/lote-7/B/Diretrizes_SBOC_2020_-_C%C3%B3lon_avan %C3%A7ado.pdf.

7. Bayer. Regorafenibe Stivarga®. Bula Anvisa. Disponível em: https://m.pharma. bayer. com.br/html/bulas/publico_geral/Stivarga.pdf9.

8. Aljubran A, Elshenawy MA, Kandil M, Zahir MN, Shaheen A, Gad A, Alshaer O, Alzahrani A, Eldali A, Bazarbashi S. Efficacy of Regorafenib in Metastatic Colorectal Cancer: A Multi-institutional Retrospective Study patients. **Clinical Medicine Insights: Oncology**. 2019;131-6. Disponível em: https://www.ncbi.nlm.nih.gov/pmc/articles/PMC6354297/pdf/10.1177_1179554918825447.pdf.

9. Grothey A, Van Cutsem E, Sobrero A, Siena S, Falcone A, Ychou M, Humblet Y, Bouché O, Miner L, Barone C, Adenis A, Tabernero J, Yoshino T, Lenz HJ, Goldberg RM, Sargent DJ, Cihon F, Cupit L, Wagner A, Laurent D, DrMed for the CORRECT Study Group. Regorafenib monotherapy for previously treated metastatic colorectal cancer (CORRECT): an international, multicentre, randomised, placebo-controlled, phase 3 trial. **Lancet.** 2013;381(9863):303-12. Disponível em: https://www.thelancet.com/journals/lancet/article/PIIS0140-6736 (12)61900-X/fulltext.

10. Li J, Qin S, Xu R, Yau TC, Ma B, Pan H, Xu J, Bai Y, Chi Y, Wang L, Yeh KH, Bi F, Cheng Y, Le AT, Lin JK, Liu T, Ma D, Kappeler C, Kalmus J, Kim TW, CONCUR Investigators. Regorafenib plus best supportive care versus placebo plus best supportive care in Asian patients with previously treated metastatic colorectal cancer (CONCUR): a randomised, double-blind, placebo-controlled, phase 3 trial. **Lancet Oncol.** 2015;16(6):619-29. Disponível em: https://pubmed.ncbi.nlm.nih. gov/25981818./

11. Van Cutsem E, Martinelli E, Cascinu S, Sobrero A, Banzi M, Seitz JF, Barone C, Ychou M, Peeters M, Brenner B, Hofheinz RD, Maiello E, André T,

Spallanzani A, Garcia-Carbonero R, Arriaga YE, Verma U, Grothey A, Kappeler C, Miriyala A, Kalmus J, Falcone A, Zaniboni A. Regorafenib for patients with metastatic colorectal cancer who progressed after standard therapy: results of the large, single-arm, open-label phase IIIb CONSIGN study. **Oncologist.** 2019;24(2):185- 92. Disponível em: https://www.ncbi.nlm.nih.gov/pmc/articles/PMC6369948/pdf/onco12692.pdf.

12. Ducreux M, Ptersen LN, Öhler L, Bergamo F, Metges JP, Groot JW, Wang JY, Paredes BG, Dochy E, Fiala-Buskies S, Cervantes A, O'Connor JM, Falcone A on behalf of the CORRELATE Investigators. Safety and effectiveness of regorafenib in patients with metastatic colorectal cancer in routine clinical practice in the prospective, observational CORRELATE study. **Eur J Cancer.** 2019;123:146-54. Disponível em: https://www.ejcancer.com/action/showPdf?pii=S0959-8049%2819%2930737-3.

13. Provenzale D, Gupta S, Ahnen DJ, Markowitz AJ, Chung DC, Mayer RJ, Regenbogen SE, Blanco AM, Bray T, Cooper G, Early DS, Ford JM, Giardiello FM, Grady W, Hall MJ, Halverson AL, Hamilton SR, Hampel H, Klapman JB, Larson DW, Lazenby AJ, Llor X, Lynch PM, Mikkelson J, Ness RM, Slavin TP, Sugandha S, Weiss JM, Dwyer MA, Ogba N. NCCN Guidelines Insights: Colorectal Cancer Screening, Version 1.2018. **Natl Compr Canc Netw.** 2018;16(8):939-49. Disponível em: https://jnccn.org/view/journals/jnccn/16/8/article-p939.xml?ArticleBodyColorStyles=full%20 html.

14. Ministério da Saúde. Agência Nacional de Saude Suplementar - ANS. ATUALIZAÇÃO DO ROL DE PROCEDIMENTOS E EVENTOS EM SAÚDE. UAT 236. Ciclo 2019/2020. Disponível em: https://www.gov.br/ans/pt-br/arquivos/acesso-a-informacao/participacao-da-sociedade/consultas-publicas/cp81/medicamentos/re_236_regorafenibe_ca_colorretal.pdf.

V - DATA:

06/08/2025 NATJUS - TJMG