

NOTA TÉCNICA

IDENTIFICAÇÃO DA REQUISIÇÃO

CÂMARA/VARA: 1ª Vara Criminal e da Infância e Juventude

COMARCA: Patos de Minas

I – DADOS COMPLEMENTARES À REQUISIÇÃO:

NÚMERO DA SOLICITAÇÃO: 2024.0005615

IDADE: 10 meses (13/06/2023)

Sexo: feminino

DOENÇA(S) INFORMADA(S): Q67.3

PEDIDO DA AÇÃO: Órtese craniana (capacete prototipado cerebral)

FINALIDADE / INDICAÇÃO: Como opção de tratamento conservador para auxiliar na remodelação de assimetria craniana, braquicefalia posicional adquirida.

II – PERGUNTAS DO JUÍZO:

Consulta ao NATJUS sobre a nota técnica do presente medicamento no caso concreto, enviando, para isso, os dados necessários para elucidar as questões aqui trazidas.

R.: A literatura relacionada à órtese craniana é escassa de artigos de boa qualidade, confiabilidade e validade científica.

À luz da literatura científica atual não há evidência suficientemente robusta, para afirmar maior eficácia e imprescindibilidade do uso complementar de órtese craniana externa, como alternativa terapêutica inicial e/ou substituta às manobras de reposicionamento / remodelação e fisioterapia para o tratamento conservador da braquicefalia e plagiocefalia posicional.

Até o momento não há evidências científicas de qualidade, que permitam afirmar que as assimetrias cranianas de natureza posicional não sinostóticas (plagiocefalia e braquicefalia posicional), ocasionem complicações futuras para as crianças.

Não há indicação de tratamento neurocirúrgico para a condição apresentada pela criança, independentemente do uso ou não da órtese craniana requerida. A criança não possui diagnóstico de craniosinostose

/ cranioestenose, tampouco foi mencionada a presença de alterações craniofaciais e défices funcionais concomitantes. O que pode ser afirmado é que o tratamento conservador utilizando a órtese, pode contribuir para uma remodelação / redução mais rápida da assimetria craniana, quando comparado aos demais tratamentos conservadores (reposicionamento e fisioterapia), ou ao curso natural da braquicefalia posicional adquirida com resolução espontânea.

O tratamento das assimetrias cranianas posicionais (plagiocefalia e/ou braquicefalia) se constitui essencialmente de medidas de reposicionamento e fisioterapia, associado quando necessário, ao uso de capacetes modeladores, enquanto que nas sinostoses o tratamento é cirúrgico, realizando a cranioplastia com liberação da sutura craniana fundida.

III – CONSIDERAÇÕES/RESPOSTAS:

Conforme documentação contida nos autos ID Num. 10178667834, Num. 10178651312, 10178655020 (pág. 1 a 5), no relatório médico datado de 20/11/23 consta que a criança possui diagnóstico de braquicefalia posicional severa adquirida, e que apesar das tentativas de reposicionamento e fisioterapia durante dois meses, não alcançou melhora. Não foram apresentadas evidências (elementos técnicos de convicção), que evidenciem a refratariedade relatada, ou seja, os índices de assimetria antes e depois das manobras instituídas.

Foi indicado tratamento conservador com o uso de órtese craniana.

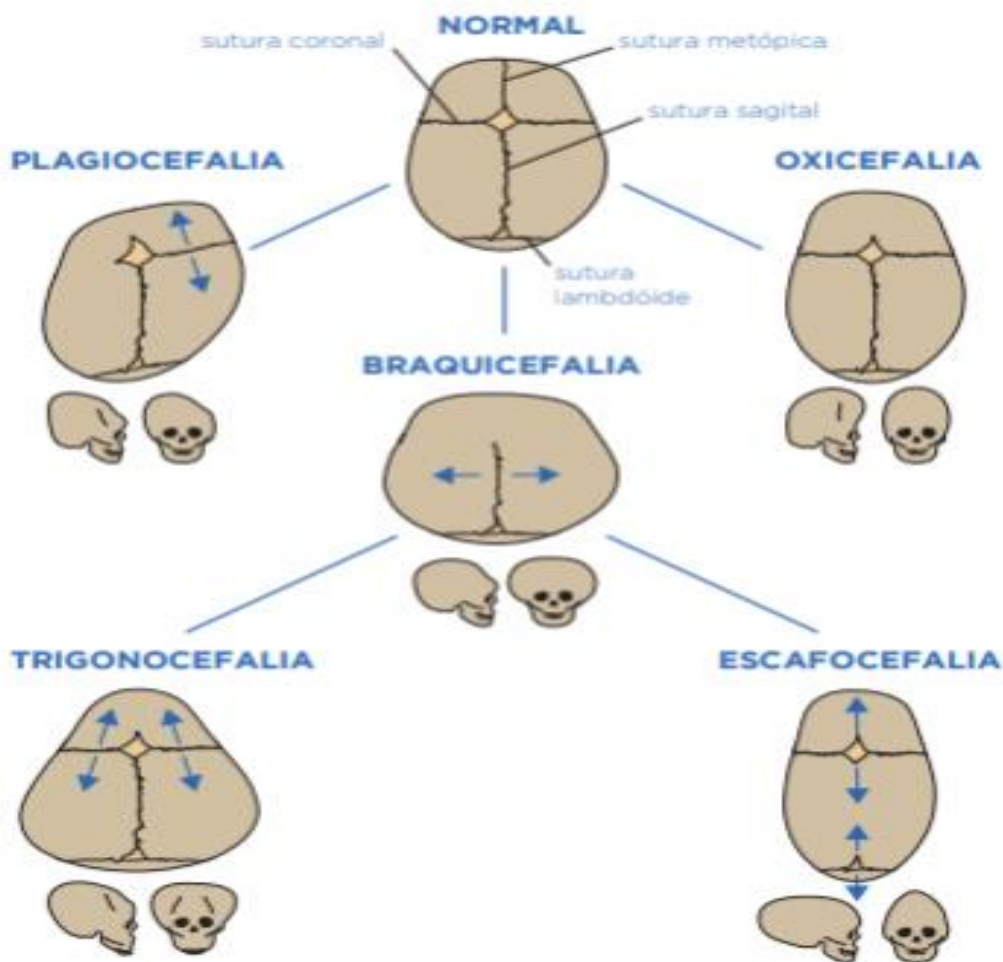
Inicialmente é importante esclarecer que o uso complementar da órtese externa de remodelação craniana requerida, em substituição às medidas de reposicionamento / fisioterapia não tem caráter de urgência / emergência médica, conforme definido pelo Conselho Federal de medicina (CFM).

Também importante esclarecer que o uso complementar da órtese em substituição às medidas de reposicionamento e fisioterapia não tem caráter de evitar tratamento cirúrgico, como alegado.

Os formatos da cabeça são classificados em quatro categorias

internacionais, que incluem dolicocefalia, mesocefalia, braquicefalia e hiperbraquicefalia. Dependendo do formato do crânio, as deformidades cranianas podem ser divididas em plagiocefalia, dolicocefalia e braquicefalia. A plagiocefalia é aplicada corretamente para descrever apenas o achatamento de um lado da cabeça. A braquicefalia denota alargamento parietal, como achatamento occipital simétrico, e a dolicocefalia é uma condição na qual o crânio anterior e posterior são expandidos pelo achatamento da lateral da cabeça.

Diferentes formas de crânio



Fonte: Caderneta do Raro - Ministério da Saúde, Brasil 2022.

A “**síndrome da cabeça chata**” é uma condição comum em bebês menores de seis meses de idade. Plagiocefalia e braquicefalia posicional descrevem os dois principais tipos desta condição, a qual é decorrente de

pressão externa pelo posicionamento e não ao fechamento precoce de suturas cranianas. Os ossos do crânio dos bebês são maleáveis e flexíveis para permitir a passagem pelo canal do parto, o que às vezes, favorece a ocorrência de achatamento e alteração no formato da cabeça. A plasticidade da calota craniana dos bebês permite tanto a correção / remodelação da assimetria posicional, quanto o seu desenvolvimento.

Todas as crianças de até dois anos de idade, se posicionadas de forma repetitiva sobre determinada região da cabeça, poderão desenvolver a plagiocefalia e braquicefalia posicional, mesmo que não tenham nascido com a assimetria.

Diante de um bebê com assimetria craniana, a primeira pergunta que deve ser feita é se a deformidade corresponde a uma craniossinostose ou se é uma braquicefalia / plagiocefalia deformacional/posicional. É preciso verificar se deformidades como a craniossinostose de sutura lambdoide ou de sutura coronal unilateral são a causa da assimetria; verificar se estão associadas assimetrias craniofaciais / deformações da face (formato das órbitas, plano bi comissural, posição do mento, largura dos malaras, posição das orelhas); verificar se há disfunção da sucção, de respiração, torcicolo congênito, entre outras alterações.

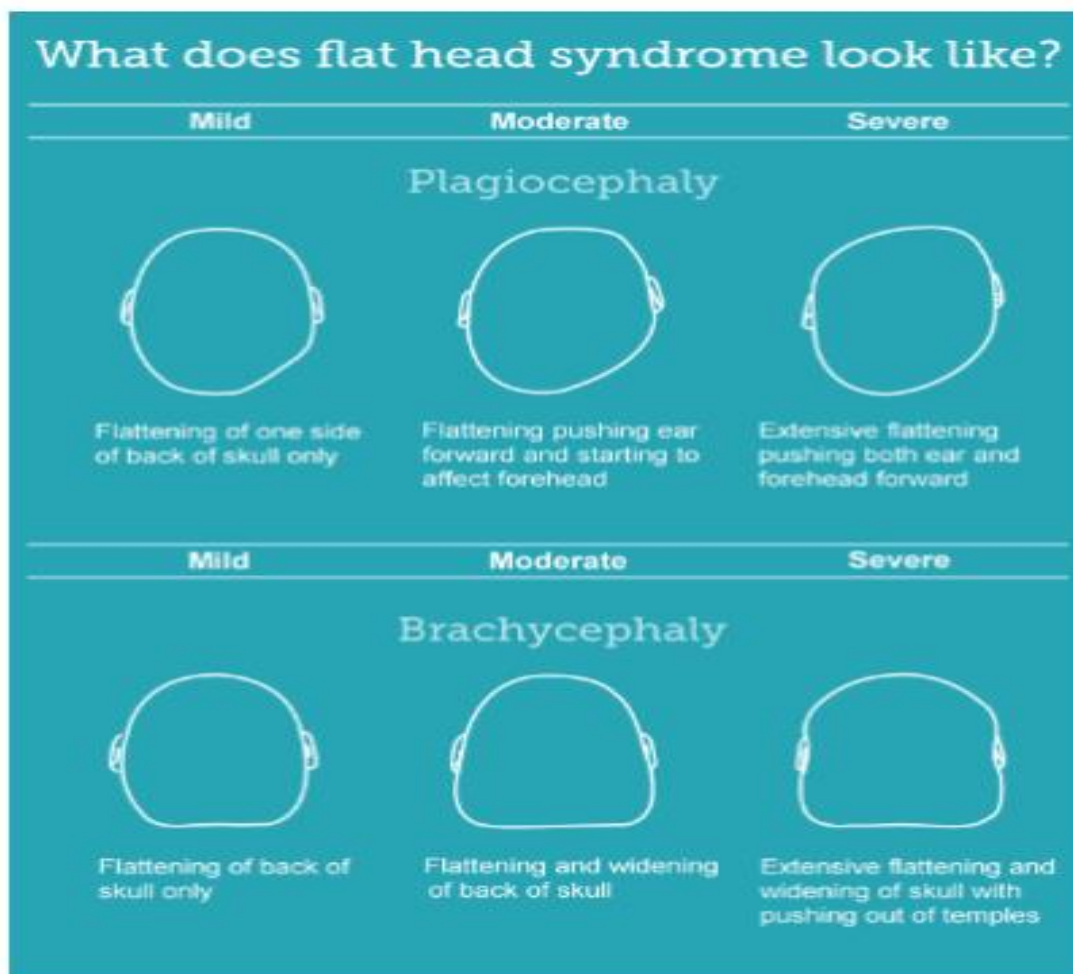
Assimetrias cranianas são motivo de preocupação para qualquer pai ou mãe que percebe essa condição em seu bebê, todavia, não raramente, o bebê que possui cabeça assimétrica não dispõe de um quadro de cranioestenose ou craniossinostose, mas sim do que é chamado de plagiocefalia posicional.

Diferentemente da plagiocefalia / braquicefalia posicional, a cranioestenose / craniossinostose (plagiocefalia verdadeira), é o processo de fechamento prematuro das suturas cranianas, que acontece até os 24 meses de idade, e exige procedimento cirúrgico para correção. Existem duas formas, as cranioestenoses simples e as sindrômicas, como a síndrome de *Crouzon*, síndrome de *Apert* e síndrome de *Pfeiffer*. A maior parte dos casos não são sindrômicos e a incidência é de um paciente a cada 2.500 crianças nascidas vivas.

A plagiocefalia verdadeira também chamada de craniossinostose ou craniostenose, é uma doença

congênita, que pode estar presente antes mesmo do nascimento. É o resultado do fechamento precoce das linhas de sutura craniana, em outras palavras, é o fechamento precoce das junções que existem entre as placas ósseas que compõem o crânio. Na plagiocefalia verdadeira, o tratamento cirúrgico é indispensável na maioria dos casos e, assim como o diagnóstico, o tratamento deve ser realizado o quanto antes, para evitar maiores complicações, que podem envolver risco de hipertensão intracraniana, sofrimento cerebral e alterações oftalmológicas.

Entre as deformidades posicionais podemos distinguir os simétricos (braquicefalia e dolicocefalia) e os assimétricos (plagiocefalia deformacional).



Fonte: <https://www.babycentre.co.uk/>

O quadro clínico de bebês que apresentam braquicefalia e plagiocefalia posicionais é de assimetria de crânio resultante de forças externas aplicadas ao crânio maleável da criança. Importante salientar que, tanto a Plagiocefalia quanto a Braquicefalia, não são deformidades progressivas como é a cranioestenose / craniosinostose.

Plagiocefalia é um termo genérico originário do grego, e significa “cabeça

oblíqua”, usado para designar uma assimetria craniana. A plagiocefalia posicional é a condição mais comum dentre as deformidades cranianas, com uma incidência estimada de até 46%. É decorrente de pressão externa pelo posicionamento e não ao fechamento precoce de suturas cranianas (sinostose). Não é condição progressiva, como a craniossinostose. Os bebês podem apresentar a assimetria desde o nascimento ou desenvolvê-la nos primeiros meses de vida. Aproximadamente um em cada cinco bebês apresentam algum tipo de assimetria em algum momento de seu desenvolvimento, no entanto, a maioria evolui com resolução espontânea, sem nenhum tratamento, traduzindo uma condição benigna, com repercussão predominantemente estética, que não afeta o crescimento e o desenvolvimento do cérebro do bebê.

A plagiocefalia teve um aumento sensível nos diagnósticos, que foi coincidente com a campanha para evitar a morte súbita infantil implementada nos EUA (“Back to sleep”, em 1992). A campanha cumpriu seu objetivo de, ao orientar a posição em decúbito dorsal para o sono, prevenir a morte súbita infantil. Entretanto, observou-se ao mesmo tempo um grande aumento nos diagnósticos de plagiocefalia posicional, causada pela pressão prolongada mantida sobre a região pósterolateral do crânio do bebê decorrente do posicionamento da cabeça em rotação sempre para um mesmo lado. Os bebês adotam facilmente posições preferenciais e a rotação da cabeça é limitada nessa fase de vida.

Na plagiocefalia posicional ou falsa, a cabeça do bebê fica achatada de um lado, ocasionando certa assimetria. As orelhas podem ficar desalinhadas quando você olha de cima e, às vezes, a testa e o rosto podem ficar salientes no lado plano.



Fig. 10 – Deformidades craneofaciales.

1. Sobresale más un frontal que el otro?
2. Tienen las hendiduras palpebrales las mismas dimensiones?
3. Están los arcos ciliares a la misma altura?
4. Protruye más un reborde orbitario que el otro?
5. Sobresale más un arco zigomático que el otro?

Fonte: La plagiocefalia posicional: una labor de Primaria. Pautas de diagnóstico, prevención, seguimiento y derivación desde Atención Primaria.⁴¹

As alterações resultam de forças externas de moldagem sobre o crânio em diversas circunstâncias intra e extra uterinas como: prematuridade, fetos muito grandes, gemelaridade (gêmeos), má posição intrauterina, trauma de parto / posição pélvica ao nascer (quando o bebê nasce sentado), desproporção céfalo pélvica, preferência de lado para dormir, torcicolo congênito (posição lateralizada da cabeça preferencialmente ou exclusiva para um lado), hipotonia (fraqueza muscular em que o bebê é “molinho”), entre outros fatores. Muitas vezes o torcicolo é consequência do posicionamento inadequado da região cervical e craniana.

“A plagiocefalia deformacional refere-se a uma assimetria de crânio resultante de forças externas aplicadas ao crânio maleável da criança, e sua manifestação mais comum é um paralelogramo, com achatamento occipital, uma bossa anterior ipsilateral e um abaulamento occipital contralateral. A braquicefalia, por sua vez, é conhecida por ter a mesma etiologia e refere-se ao achatamento occipital bilateral”. (4)

Braquicefalia: é o termo usado quando o formato da cabeça é encurtado em comprimento, e aumentado em largura e altura com achatamento occipital

bilateral, ocasionalmente, a testa fica mais proeminente. A Braquicefalia posicional possui a mesma etiologia da Plagiocefalia posicional. Recém-nascidos com essa deformidade possuem menor força na musculatura extensora do cervical, podendo ocorrer atraso no desenvolvimento do controle motor da cabeça e do pescoço.

“Características raciais ou familiares podem modificar os valores de “normalidade” da dolicocefalia e braquicefalia, mas não a plagiocefalia, que será sempre deformativa. Uma forma leve ou mesmo moderada de braquicefalia ou dolicocefalia pode corresponder com característica étnica ou familiar sem qualquer valor patológico”.⁴¹

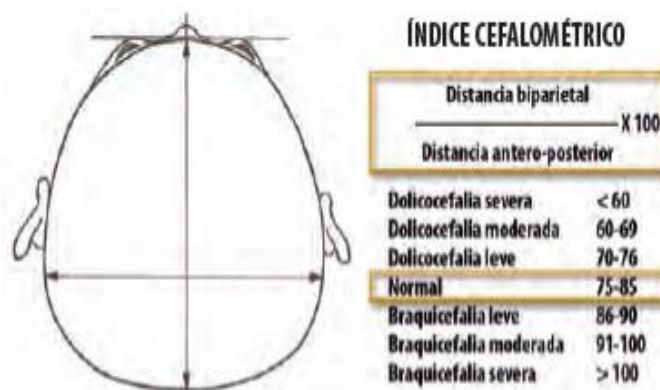


Fig. 14 - Cálculo del índice cefalométrico.

En base al Índice cefalométrico se pueden clasificar las deformidades en leves, moderadas y severas:

Braquicefalia: Leve (IC = 86-90), Moderada (IC = 91-100), Severa (IC > 100)

Dolicocefalia: Leve (IC = 70-74), Moderada (IC = 60-69), Severa (IC < 60)

Fonte: La plagiocefalia posicional: una labor de Primaria. Pautas de diagnóstico, prevención, seguimiento y derivación desde Atención Primaria.⁴¹

Quase a totalidade das apresentações / formas das assimetrias é leve e não requer nenhuma intervenção, pois evoluem com resolução espontânea. Quando indicado, o tratamento da plagiocefalia e braquicefalia posicional é essencialmente conservador, sendo recomendada a adoção de manobras de reposicionamento, que propiciem o crescimento / expansão da área achatada / comprimida. São incentivadas ao longo do dia, mudanças de postura com rotação da cabeça para o lado oposto ao afetado, posicionamento em decúbito

ventral com apoio, com a criança acordada e sob vigilância, entre outras manobras.

Se iniciadas precocemente, as técnicas de reposicionamento, osteopatia e fisioterapia são as intervenções iniciais comprovadamente suficientes e eficazes para a correção da maioria dos casos que requeiram alguma intervenção. É importante considerar que embora haja uma maior plasticidade e um crescimento craniano rápido nos primeiros dois anos de vida, há ainda um potencial para auto-resolução da plagiocefalia posicional, mesmo durante os anos subsequentes, estando descrito que até 70% desses casos podem apresentar resolução espontânea.

Os responsáveis pelos cuidados dos bebês devem estar atentos e serem aderentes ao posicionamento adequado da criança, evitando que ela permaneça imóvel sobre apenas um lado da cabeça. Seja durante o sono, ou até mesmo durante a mamada, a criança deverá sempre permanecer bem posicionada, impedindo que haja pressão duradoura sobre qualquer região específica da cabeça.

“O guideline de manejo das plagiocefalias posicionais, que consiste em uma revisão sistematizada, publicada no Congresso Brasileiro de Neurocirurgões e endossada pela Academia Americana de Pediatria, orienta que medidas de reposicionamento são eficazes; reforça a ausência de benefício do uso de capacete em quadros leves, com melhor resultado nos casos moderados a graves. Fisioterapia deve ser indicada nos casos que cursam com associação a torcicolo congênito”.⁽²⁾

Apesar das controvérsias na literatura, alguns estudos demonstraram maior eficácia do tratamento com o uso da órtese de remodelação craniana, principalmente para os casos graves e refratários. É admissível que o uso da órtese / “capacete” contribui para a remodelação na plagiocefalia posicional, principalmente para os casos graves de maior assimetria. **Porém, a órtese *não se constitui no único recurso eficaz* para o tratamento, pois, é possível a reversão / remodelação da assimetria, sem o uso da mesma.**

Em casos selecionados (moderados/severos), quando após mais de

dois meses de adesão às medidas de reposicionamento ou fisioterapia, ocorre persistência ou aumento da assimetria, é que se avalia a necessidade de associação do uso da órtese, considerando sempre a relação do custo-benefício.

Quando indicado, o uso deve iniciar-se idealmente até os 12 meses de idade, após essa idade a eficácia é menor. A eficácia do tratamento é maior quando iniciado entre os 4 a 8 meses de idade, com duração média de uso por 03 meses. No entanto, a indicação do uso da órtese não caracteriza situação de urgência / emergência médica.

A órtese de moldagem craniana - “terapia com capacete” é uma intervenção que pretende corrigir o formato da cabeça, aplicando uma pressão suave, quase contínua (23 horas/dia) nas áreas proeminentes da cabeça do bebê. A teoria é a de que essa pressão, estimule o crânio a crescer onde ficou achatado, contribuindo para a remodelação da cabeça. A órtese é um capacete sólido especialmente moldado é criado (com espaço para permitir que a expansão da área achatada e a remodelação). Este capacete requer repetidos ajustes à medida que a criança cresce.

É preciso ressaltar que o uso do capacete por 23 horas diárias poderá resultar em úlceras de pressão e abrasões locais; incômodo para as crianças; alterações no sono, sem contar o elevado custo do tratamento.

O uso da órtese craniana externa na plagiocefalia posicional não está consolidado na literatura, ainda não há consenso. A maioria dos estudos disponíveis não são randomizados, apresentam vieses de interesse e são de baixa qualidade metodológica, o que dificulta / impossibilita a emissão de conclusões fundamentadas.

“Há um grande estudo prospectivo de coorte que acompanhou crianças com ou sem plagiocefalia durante 3 anos e avaliou a evolução natural: há melhora do formato ainda aos 3 anos de idade; os autores não encontraram muita diferença a longo prazo nos pacientes que tiveram deformidades tratados com ou sem órtese craniana, bem como medidas posturais; nos pacientes com deformidades, as mesmas estavam ainda presentes aos 3 anos. Há outro

grande estudo que acompanhou crianças durante 5 anos comprovando a evolução favorável nos casos com intervenção apenas de reposicionamento por fisioterapia, com resolução completa em 80% dos casos; 19% mantiveram alterações leves e apenas 1% persistiram com deformidade moderada-severa. Aos 2 anos foi o período de pico da resolução da plagiocefalia”. (2)

À luz da literatura científica atual não há evidência científica suficientemente robusta, para afirmar maior eficácia e imprescindibilidade do uso da órtese craniana externa, como alternativa terapêutica inicial e/ou substituta às manobras de reposicionamento / remodelação, para o tratamento conservador da plagiocefalia posicional, principalmente para os casos leves a moderados.

Na diretriz NG127, o Reino Unido e o Canadá desaconselharam a terapia com capacete como uma intervenção imprescindível para o manejo da plagiocefalia e braquicefalia posicionais.

“Conforme clinicamente evidenciado pelos quatro principais serviços craniofaciais suprarregionais designados no Reino Unido (antes da disponibilidade da terapia com capacete), a área achatada da cabeça geralmente se autocorrige naturalmente, à medida que o bebê cresce, se desenvolve e se torna mais móvel com o aumento da força muscular e passa menos tempo deitado em uma posição”.(14)

“Há evidências claras e consenso de especialistas de que um capacete não afeta o ambiente natural curso do crescimento do crânio e não deve ser usado. Os capacetes podem estar associados a riscos como dor, úlceras de pressão e podem afetar adversamente o vínculo entre o bebê e pais. Eles também são caros. Para reduzir a pressão na parte achatada da cabeça e encorajar a remodelação, são sugeridas intervenções simples”.(14)

Recentemente, um questionário online foi proposto aos membros da Sociedade Brasileira de Neurocirurgia Pediátrica (SBN-Ped) com perguntas referentes à condução de casos de assimetrias posicionais e quanto ao uso do capacete.(19)

Quanto à conduta inicial frente a uma deformidade craniana postural, 58%

afirmaram ser suficiente a orientação aos pais com relação à causa da situação e à ausência de gravidade. Uma parcela de 19,5% afirmou que, além de fornecer as orientações, pediria uma radiografia simples do crânio. Já para 12%, é aconselhável pedir uma tomografia de crânio em seguida às orientações. Somente 9% dos respondentes tomariam uma conduta inicial diferente destas atitudes já mencionadas.⁽¹⁹⁾

Sobre a indicação da órtese cefálica (capacete) em casos de assimetria postural, a maioria dos membros da Sociedade Brasileira de Neurocirurgia Pediátrica que responderam o questionário (58%) afirmou não indicá-la em situação alguma. Um grupo de 34% afirmou que pode haver uma indicação restrita, a depender da idade da criança e do grau de deformidade.⁽¹⁹⁾

Finalmente, ante o questionamento sobre possível indicação de cirurgia para o tratamento de deformidades ou assimetrias posturais, a quase totalidade das respostas foi no sentido negativo, com apenas uma exceção.

Estes resultados demonstram que a posição dos especialistas frente a questão não é consensual. Contudo, a prescrição de órtese craniana (capacete) deve ser embasada pela opinião do neurocirurgião atuante em pediatria.⁽¹⁹⁾

Há ainda bastante espaço para debate, sempre no sentido do maior benefício para nossos pequenos pacientes. Cada caso deve ser analisado de maneira individual e levar em conta fatores como a idade da criança, o grau de deformidade, a opinião do especialista e da família, respeitando a autonomia de todos os envolvidos na escolha do tratamento.⁽¹⁹⁾

Considerando a evidência científica atual, é possível concluir que o uso da órtese externa de remodelação craniana pode ser considerado como medida terapêutica inicial no tratamento de casos restritos, selecionados e considerados graves; e como medida complementar secundária adicional, para alguns casos moderados refratários às medidas conservadoras de reeducação postural e fisioterapia.

No entanto, critérios específicos sobre a medição e quantificação da deformidade e a janela de tempo mais adequada na infância para o tratamento da plagiocefalia posicional com capacete permanecem indefinidos.

Importante esclarecer que a plagiocefalia e braquicefalia posicional não são uma condição progressiva como a craniossinostose. A plagiocefalia não sinostótica e braquicefalia /posicional são decorrentes de uma distorção mecânica que se corrige à medida que a criança cresce. Durante os dois primeiros anos de vida, há uma grande plasticidade e rápido crescimento dos crânios dos bebês, nesse período é possível a remodelação das assimetrias posicionais.

Até o momento não há evidência científica de qualidade que permita afirmar que as assimetrias cranianas de natureza posicional ocasionem complicações futuras para as crianças. Além do prejuízo estético que a plagiocefalia / braquicefalia posicional pode ocasionar evidenciado pelo desalinhamento das orelhas e olhos, formato da cabeça e assimetria facial, a condição pode nos casos graves, apresentar déficits funcionais relacionados à assimetria de estruturas ósseas craniofaciais como por exemplo, no fechamento na mandíbula, devido aos desajustes na articulação temporomandibular.

“Como não há evidências que relacionem causa-efeito, a associação entre deformidades postura do crânio e sinais de disfunção cerebral, como atraso psicomotor, problemas de audição e/ou linguagem, TDAH ou defeitos de campo visual, não parece justificável a determinação de alguns autores, por vezes afetados por um conflito de interesses, em destacar o exame neurológico nesses casos. Os artigos publicados que abordam esse aspecto se limitam a destacar a concomitância sem fornecer dados que indiquem que a correção da deformação resolve ou modifica o problema neurológico associado. Não há dúvida, entretanto, que distúrbios neurológicos que se apresentam com hipotonia e diminuição da atividade física estarão associadas, com muito mais frequência do que em população saudável, com alterações posicionais do crânio”.⁴¹

É importante ressaltar que a história natural é de melhora da deformidade a longo prazo, com resolução espontânea na grande maioria dos casos. Tampouco existe evidência atual na literatura de que a deformidade leve

à conseqüente impacto / atraso no desenvolvimento neuropsicomotor.

A terapia ortótica tem o seu espaço, e constitui-se em uma modalidade terapêutica útil, segura e eficaz quando bem indicada. Porém, não se constitui na única alternativa ou em uma alternativa para se evitar cirurgia, ou alternativa necessária para todos os pacientes com plagiocefalia e braquicefalia posicional.

O tratamento conservador dessa condição requer o esforço conjunto dos pais e dos profissionais, para o diagnóstico precoce da assimetria e identificação se há associação com torcicolo congênito, o que possibilita a definição assertiva das medidas a serem adotadas. Com a estimulação e adesão simultânea às manobras de reposicionamento e fisioterapia, é possível corrigir as assimetrias posicionais com tratamento conservador e de baixo custo.

Deve-se insistir no fato comprovado de que a prevenção e o tratamento primário, com medidas de reposicionamento e fisioterapia precocemente e bem aplicadas evitarão, na maioria dos casos, a indicação / imprescindibilidade de uso de capacete de remodelação craniana.

Além do fato de que as órteses cranianas estão indicadas somente para casos selecionados, faltam evidências científicas de alta qualidade que demonstrem maior eficácia em comparação com a terapia de reposicionamento e a fisioterapia. No momento não existe evidência na literatura técnico-científica, de real benefício do uso da órtese craniana externa no manejo da braquicefalia / plagiocefalia posicional.

Na documentação apresentada não ficou demonstrada a presença de braquicefalia posicional severa associada a deficit funcional secundário, e/ou refratariedade à medidas / manobras de reposicionamento e fisioterapia relatadas (índices anteriores e posteriores).

O diagnóstico diferencial deve ser feito com plagiocefalia occipital craniossinostótica, afecção extremamente rara, mesmo entre os vários tipos de plagiocefalia por craniossinostose, essa sim tem indicação de tratamento cirúrgico em alguns casos.

O critério de indicação de intervenção cirúrgica não se baseia na falta de resposta as medidas conservadoras e a falta de uso da órtese craniana. A real indicação de intervenção cirúrgica se restringe essencialmente aos casos de plagiocefalia verdadeira (craniossinostose ou craniostenose), o que não é o caso da criança em tela.

O tratamento de braquicefalia e plagiocefalia posicionais através do uso de órtese craniana, não possui nenhuma relação com ato cirúrgico, tratando-se de um procedimento corretivo clínico. O tratamento cirúrgico nas assimetrias posicionais se restringe ao tratamento das consequências / deformidades craniofaciais geradoras de défices funcionais, que possam persistir após o tratamento conservador das assimetrias graves.

“A cirurgia será sempre o último recurso e, no que diz respeito à plagiocefalia, salvo nos casos extraordinários, será limitado às plagiocefalias craniostenóticas”.⁴¹

“Há poucas informações sobre a eficácia das órteses que não envolvam conflito de interesses. Principalmente vem de empresas ou profissionais com franquia do produto. Os avanços alcançados nos últimos tempos, que permitem o acesso universal à informação, forneceram às empresas um púlpito aberto para a promoção destes produtos sem tendo que necessariamente passar pelo crivo das publicações científicas. A realidade é que não existem estudos adequadamente desenhados que demonstrem maior eficácia das órteses cranianos em relação ao posicionamento ativo e alongamento muscular. Em Os poucos estudos comparativos publicados não mostram diferenças significativas entre os três meses de tratamento”.⁴¹

Não há indicação de tratamento cirúrgico para a condição apresentada pela criança, braquicefalia posicional “severa”, independentemente do uso ou não da órtese craniana requerida.

No **caso concreto**, não foram identificados elementos técnicos objetivos que permitam afirmar a necessidade / imprescindibilidade de uso específico da órtese craniana externa requerida, como única possibilidade de tratamento clínico conservador para a criança.

IV – REFERÊNCIAS:

1) Plagiocefalia: Sinostótica ou Deformacional? Luís Gustavo Ferreira da Silva, Melina Bertotti Moré, Zulmar Accioli de Vasconcellos. 37ª Jornada Sul Brasileira de Cirurgia Plástica – 2022 –Florianópolis SC. Arq. Catarin. Med. 2022jan-mar; 51(1 Supl 1):352-360. Associação Médica Brasileira – AMB.

<https://revista.acm.org.br/index.php/arquivos/article/view/1215>

2) Nota Técnica nº 3652 - CNJ, de 01/06/2020 do e-NATJUS.

<https://www.cnj.jus.br/e-natjus/notaTecnica->

[dados.php?output=pdf&token=nt:3652:1654196500:d470f11e482247a94153baf021ed81ee3b5eff66edee23b9a86b08852e70ca1a](https://www.cnj.jus.br/e-natjus/notaTecnica-dados.php?output=pdf&token=nt:3652:1654196500:d470f11e482247a94153baf021ed81ee3b5eff66edee23b9a86b08852e70ca1a)

Nota Técnica nº 59/2013, NATS-UFMG.

https://bd.tjmg.jus.br/jspui/bitstream/tjmg/5104/3/NT%2059%20-%202013%20NATS%20Starband_no_tratamento_da_braquicefalia_plagiocefalia.pdf

3) Plagiocefalia e braquicefalia (Síndrome da cabeça chata).

<https://www.nhs.uk/conditions/plagiocephaly-brachycephaly/>

4) Tratamento de plagiocefalia e braquicefalia posicionais com órtese craniana: estudo de caso. Clínica Cranial Care, São Paulo, SP, Brasil. Einstein. 2013;11(1):114-8.

https://journal.einstein.br/wp-content/uploads/articles_xml/1679-4508-eins-S1679-45082013000100021/1679-4508-eins-S1679-45082013000100021.pdf

5) Assimetrias cranianas em crianças: diagnóstico diferencial e tratamento. Artigo de Revisão. Rev. Bras. Cir. Craniomaxilofacial 2010; 13(1): 44-8

6) Desenvolvimento de Uma Órtese Ajustável para o Tratamento da Plagiocefalia Posicional. Trabalho de Conclusão de Curso de Engenharia Mecânica. Gustavo José Bernardes dos Santos, Otávio Gobbo Junior. Universidade Tecnológica Federal do Paraná, Departamento Acadêmico de Mecânica. Curitiba, 2016.

7) Freudlsperger C, Steinmacher S, Saure D, et al. Impact of severity and therapy onset on helmet therapy in positional plagiocephaly. *J Craniomaxillofac Surg.* 2016;44(2):110-115. doi:10.1016/j.jcms.2015.11.016

8) Tamber MS, Nikas D, Beier A, et al. Congress of Neurological Surgeons

Systematic Review and Evidence-Based Guideline on the Role of Cranial Molding Orthosis (Helmet) Therapy for Patients With Positional Plagiocephaly. *Neurosurgery*. 2016;79(5):E632-E633.

9) Plagiocefalia e braquicefalia nos dois primeiros anos de vida: um estudo de coorte prospectivo. *Pediatria*.2004 Out;114(4):970-80.doi: 10.1542/peds.2003-0668-F.

<https://pubmed.ncbi.nlm.nih.gov/15466093/>

10) Fatores de risco para plagiocefalia deformacional ao nascimento e às 7 semanas de idade: um estudo de coorte prospectivo. *Pediatria*.2007 fev;119(2):e408-18.doi: 10.1542/peds.2006-2012.

<https://pubmed.ncbi.nlm.nih.gov/17272603/>

11) CNJ – Conceito Urgência e Emergência Médica.

<https://www.cnj.jus.br/cnj-servico-qual-e-a-diferenca-entre-urgencia-e-emergencia-medicas/>

12) Parecer CREMEC 14/2001.

https://sistemas.cfm.org.br/normas/arquivos/pareceres/CE/2001/14_2001.pdf

13) NICE Guideline (NG 127), Suspected neurological conditions: recognition and referral. Maio de 2019. National Institute for Health and Care Excellence.

<https://www.nice.org.uk/guidance/ng127/chapter/recommendations-for-children-aged-under-16#head-shape-or-size-abnormalities>

14) Positional Plagiocephaly/brachycephaly in children, helmet therapy. Cheshire and Merseyside Integrated Care Board. Clinical Commissioning Policy. Helmet therapy in positional plagiocephaly. *J Craniomaxillofac Surg*. 2016;44(2):110-115. doi:10.1016/j.jcms.2015.11.016

https://www.cheshireandmerseyside.nhs.uk/media/220moiip/cmickb_clin039-positional-plagiocephaly-brachycephaly-in-children-helmet-therapy-v1.pdf

15) The American Academy of Pediatrics has endorsed the following publication: Congress of Neurologic Surgeons. Systematic review and evidence-based guidelines for the management of patients with positional plagiocephaly. Available

at: <https://www.cns.org/guidelines/guidelines-management-patients-positional-plagiocephaly>

16) Van Vlimmeren LA, Engelbert RH, Pelsma M, Groenewoud HM, Boere-Boonekamp MM, der Sanden MW. The course of skull deformation from birth to 5 years of age: a prospective cohort study. *Eur J Pediatr.* 2017;176(1):11-21.

17) Collett BR, Gray KE, Starr JR, Heike CL, Cunningham ML, Speltz ML. Development at age 36 months in children with deformational plagiocephaly. *Pediatrics.* 2013;131(1):e109-e115.

18) Encontro com o Especialista – Assimetrias Cranianas e Cranioestenoses Neurologia e Neurocirurgia. Sociedade de Pediatria de São Paulo. 13/09/2022. <https://www.spsp.org.br/2022/09/13/encontro-com-o-especialista-assimetrias-cranianas-e-cranioestenoses-neurologia-e-neurocirurgia-zoom/>

19) Deformidade craniana e uso de capacetes: questão em debate. Eduardo Jucá - Neurocirurgião Pediátrico, Ricardo Santos de Oliveira Presidente SBN-Ped.

https://www.sbnped.com.br/images/capacete_revisao_25_julho.pdf

20) Eficacia de la terapia manual pediátrica en el tratamiento de la plagiocefalia deformacional posterior. Ignacio Pastor Pons. Departamento de Fisiatría y Enfermería Universidad de Zaragoza 2020.

<https://zaguan.unizar.es/record/94499/files/TESIS-2020-142.pdf>

21) Confiabilidade entre avaliadores e intra-avaliadores de medidas antropométricas cranianas em bebês com plagiocefalia posicional. www.mdpi.com/journal/children. *Children* 2020, 7, 306; doi:10.3390/children7120306. <https://doi.org/10.3390/children7120306>

22) Quantificando a plagiocefalia posicional: confiabilidade e validade das medidas antropométricas. Patrícia A. Mortenson, Paulo Steinbok. *J Craniofac Surg.* Maio de 2006;17(3):413-9. DOI:10.1097/00001665-200605000-00005

23) Plagiocefalia posicional: Como atuar. Hospital Pediátrico de Coimbra, Centro Hospitalar e Universitário de Coimbra 2 Maternidade Bissaya Barreto, Centro Hospitalar e Universitário de Coimbra.

<https://core.ac.uk/download/pdf/61497327.pdf>

24) La plagiocefalia posicional: una labor de Primaria. Pautas de diagnóstico, prevención, seguimiento y derivación desde Atención Primaria.

<https://www.sjdhospitalbarcelona.org/sites/default/files/content/file/2022/05/25/1/2017-monografia-plagiocefalia-es-hospital-sant-joan-deu-barcelona.pdf>

25) Deformidade Craniana do Recém-Nascido Prematuro: Implicações para a equipe de enfermagem. Xavier, Swya Oliveira. Dissertação de Mestrado apresentada ao Programa de Pós-graduação em Enfermagem da Universidade Federal do Estado do Rio de Janeiro - UNIRIO, como requisito para obtenção do grau de Mestre em Enfermagem. 2011.

<http://www.unirio.br/ppgenf/dissertacoes/dissertacoes-ppgenf-unirio-ano-2011/dissertacao-swya-oliveira-xavier>

26) Deformidades craneales infantiles. conceptos y manejo práctico. Inmaculada Bonilla Díaz, R4 Pediatría Tutorizada: Dra. Portugués, Neurocirugía Hospital General Universitario de Alicante.

https://serviciopediatria.com/wp-content/uploads/2020/01/Sesion-R4_Inmaculada-Bonilla_DEFORMIDADES-CRANEALES-INFANTILES.pdf

27) Manual de uso del craneómetro y análisis del cojín Mimos®.

https://images.jumpseller.com/store/medela/12809278/attachments/fcc0353a63145d289297ac952f727cbd/craneometre-esp-aaff_dobles.pdf?1650471829

28) Deformidades craneales posturales. Ventajas de la protocolización en su tratamiento. Cir Pediatr. 2017; 30: 105-110 Vol. 30 Nº 2, 2017.

https://www.secipe.org/coldata/upload/revista/2017_30-2_105-110.pdf

29) Caderneta do Raro. Ministério da Saúde, Brasil. 2022.

https://www.gov.br/saude/pt-br/composicao/sgtes/educomunicacao-em-doencas-raras/caderneta-do-raro/arquivos/caderneta-doencas-raras_24-02-2022-2.pdf

30) Sinais de alerta na avaliação neurológica da criança e do adolescente. SBP Nº 1, Abril de 2020. Manual de Orientação Departamento Científico de Neurologia (2019-2021).

https://www.sbp.com.br/fileadmin/user_upload/_22390c-MO_-_Sinais_Alerta_na_AvalNeurologica.pdf

31) visão computacional

<https://adelpha-api.mackenzie.br/server/api/core/bitstreams/81bbb69e-2302-4b9c-8894-c51e2022dce3/content>

32) As Medidas Cranianas no Diagnóstico das Craniossinostoses. José Aloysio Costa Val Filho Faculdade de Medicina da UFMG. Belo Horizonte. 2013.

https://repositorio.ufmg.br/bitstream/1843/BUBD-A2DFW5/1/tese__total_revisadal.pdf

33) Mortenson, P. A., & Steinbok, P. (2006). Quantifying positional plagiocephaly: reliability and validity of anthropometric measurements. *Journal of Craniofacial Surgery*, 17(3), 413-419.

34) Morfologia craniana, qualidade da amamentação, tipo de parto e sexo de recém nascidos de mães que amamentam. *Research, Society and Development*, v. 12, n. 2, e8912239897, 2023.

(CC BY 4.0) | ISSN 2525-3409 | DOI: <http://dx.doi.org/10.33448/rsd-v12i2.39897>

35) Discussão acerca da cobertura de tratamento ortótico pelas operadoras de planos/seguros de saúde brasileiras em casos de braquicefalia e plagiocefalia posicionais em bebês. Roberto Luiz pardini Ferreira de Almeida. Santos/SP 2021.

https://unisanta.br/arquivos/mestrado/direito/dissertacoes/Dissertacao_ROBERTOLUIZPARDINIFERREIRADEALMEIDA519.pdf

36) Determinação radiológica do índice e do tamanho craniano por mensuração dos diâmetros cranianos em uma população infantil brasileira. *Radiol. Bras.* 2008 Jul/Ago;41(4):229–234.

http://www.rb.org.br/detalhe_artigo.asp?id=1055&idioma=Portugues

37) As Medidas Cranianas no Diagnóstico das Craniossinostoses. José Aloysio Costa Val Filho. Faculdade de Medicina da UFMG. 2013.

https://repositorio.ufmg.br/bitstream/1843/BUBD-A2DFW5/1/tese__total_revisadal.pdf

38) Classificação dos Tipos de Crânio por Meio de Índice Craniano: Uma Visão Antropológica e Forense. Giuliano Roberto Gonçalves; Roberta Barroso Gomes.

Laboratório de Anatomia Humana, UniMetrocamp/Wyden. Grupo de Estudos em Anatomia Humana - GEAH, UniMetrocamp/Wyden.

<https://www.even3.com.br/anais/mpct2019/157055-classificacao-dos-tipos-de-cranio-por-meio-de-indice-craniano--uma-visao-antropologica--e-forense/>

39) Infant Cranial Deformity: Cranial Helmet Therapy or Physiotherapy? Int. J. Environ. Res. Public Health 2020, 17, 2612; doi:10.3390/ijerph17072612. www.mdpi.com/journal/ijerph

40) Urgência e Emergência, quais são as diferenças.

<https://www.jusbrasil.com.br/artigos/emergencia-ou-urgencia-e-tao-facil-assim-diferenciar/792856158>

41) La plagiocefalia posicional: una labor de Primaria. Pautas de diagnóstico, prevención, seguimiento y derivación desde Atención Primaria. Institut Català de la Salut Gerència Territorial Metropolitana Sul. Barcelona, Espanha.

chrome-

extension://efaidnbmnnnibpcajpcglclefindmkaj/<https://www.sjdhospitalbarcelona.org/sites/default/files/content/file/2022/05/25/1/2017-monografia-plagiocefalia-es-hospital-sant-joan-deu-barcelona.pdf>

V – DATA: 09/05/2024 NATJUS – TJMG