

## NOTA TÉCNICA

### IDENTIFICAÇÃO DA REQUISIÇÃO

**CÂMARA/VARA:** 1ª Vara Empresarial e de Fazenda Pública

**COMARCA:** Montes Claros

### I – DADOS COMPLEMENTARES À REQUISIÇÃO:

**NÚMERO DA SOLICITAÇÃO:** 2025.0007037

**IDADE:** 01 ano

**Sexo:** masculino

**DOENÇA(S) INFORMADA(S):** Q67.3, Q68

**PEDIDO DA AÇÃO:** Órtese craniana

**FINALIDADE / INDICAÇÃO:** Como opção específica para tratamento conservador de plagiocefalia posicional.

### II – PERGUNTAS DO JUÍZO:

Requisito informações acerca I) Do tratamento pretendido; **R.: Gentileza reportar-se às considerações abaixo.**

II) Da patologia apresentada; **R.: Gentileza reportar-se às considerações abaixo.**

III) A eficácia, acurácia e efetividade do plano terapêutico e se é recomendado para o caso do paciente; **R.: A literatura técnica relacionada ao uso de órtese craniana no manejo da plagiocefalia posicional é escassa de artigos de boa qualidade, confiabilidade e validade científica.**

**Até o momento não há evidências científicas de qualidade, que permitam afirmar que as assimetrias cranianas de natureza posicional não sinostóticas (plagiocefalia, braquicefalia e escafolocefalia), ocasionem complicações futuras para as crianças.**

**À luz da literatura científica atual não há evidência suficientemente robusta, para afirmar maior eficácia e imprescindibilidade do uso complementar de órtese craniana externa, como alternativa terapêutica inicial e/ou substituta às manobras de reposicionamento / remodelação, para o tratamento conservador da braquicefalia, plagiocefalia e/ou escafolocefalia posicional.**

A terapia ortótica constitui-se em uma das modalidades terapêuticas seguras e

eficazes quando bem indicadas. No entanto, a terapia ortótica não se constitui na única alternativa ou em uma alternativa superior, ou que tem por finalidade evitar a realização de neurocirurgia, tão pouco, representa uma alternativa necessária / imprescindível para todas as crianças com plagiocefalia posicional.

**Quando há associação de plagiocefalia posicional e torcicolo congênito, o tratamento de primeira linha é essencialmente conservador, com foco em fisioterapia e em cuidados posturais. A combinação dessas duas condições exige um manejo que enderece tanto a limitação no movimento do pescoço quanto a assimetria craniana, a fim de promover a recuperação funcional e estética do bebê.**

**Os objetivos da fisioterapia é alongar o músculo esternocleidomastoideo encurtado ou contraído, restaurando a mobilidade cervical; fortalecer os músculos do pescoço e melhorar a função motora do pescoço e da cabeça; corrigir a posição da cabeça e restaurar a simetria postural.**

**Quando o tratamento é iniciado nos primeiros meses de vida, as chances de correção completa são muito altas. Em alguns casos, o tratamento fisioterápico é eficaz já nas primeiras semanas de vida, mas em bebês mais velhos ou em casos mais graves, pode ser necessário tratamento por vários meses. Em casos raros e graves, medidas adicionais podem ser adotadas, incluindo o uso de órtese craniana.**

**No caso em tela, não ficou demonstrada tentativa inicial e refratariedade à fisioterapia e aos cuidados / manobras posturais para remodelação da assimetria craniana e correção do torcicolo.**

**IV) A demora na realização do procedimento poderá ocasionar sequelas e/ou lesões irreversíveis ou piora do quadro de saúde do paciente?; R.: Considerando as informações apresentadas, é importante esclarecer que os procedimentos prescritos para o manejo da criança (uso complementar da órtese externa de remodelação craniana e fisioterapia neurológica intensiva), não têm caráter de urgência / emergência médica, conforme conceituação do Conselho Federal de Medicina.**

V) Existe, para o tratamento do paciente, outro procedimento eficaz, efetivo e seguro já incorporado ao Rol da ANS? **R.: Em relação à plagiocefalia posicional moderada, não foram apresentados / identificados elementos técnicos que permitam afirmar imprescindibilidade de uso complementar da órtese craniana.**

**Quanto ao atraso no desenvolvimento neuropsicomotor, não foram apresentados / identificados elementos técnicos que permitam afirmar refratariedade / fracasso terapêutico ao tratamento multidisciplinar convencional de fisioterapia, terapia ocupacional e/ou fonoterapia para o tratamento do atraso neuropsicomotor regularmente disponível na ANS e SUS. Não há elementos técnicos que permitam atribuir o atraso no desenvolvimento neuropsicomotor à plagiocefalia e ao torcicolo.**

VI) Se não foi indeferida pela ANS a incorporação do procedimento ou tratamento. **R.: A órtese craniana prescrita não foi incorporada pela ANS, nem pelo SUS.**

### **III – CONSIDERAÇÕES/RESPOSTAS:**

Conforme a documentação apresentada trata-se de criança nascida de parto genital com corioamnionite materna, prematuro (30 semanas de gestação), peso ao nascimento de 1.560 gramas, evoluindo com importante atraso no desenvolvimento neuropsicomotor. Apresenta ainda diagnóstico de plagiocefalia posicional e torcicolo congênito.

Foi apresentado resultado de escaneamento craniano realizado em 24/09/2024, mostrando assimetria da abóbada craniana CVA de 11 mm, índice de assimetria da abóbada craniana (CVAI) de 6,89% e índice craniano/cefálico CI de 0,94. Não foi apresentada análise do atraso tampouco qual seria a causa do atraso no desenvolvimento neuropsicomotor.

A Classificação Internacional de Doenças (CID-10) descreve os transtornos globais do desenvolvimento, incluindo o **atraso no desenvolvimento neuropsicomotor** (ADNM), como uma condição que pode ser atribuída a múltiplos fatores (genéticos, ambientais, neurológicos, metabólicos, infecciosos e/ou psicossociais).

A identificação do atraso no desenvolvimento neuropsicomotor é, muitas vezes, feita por meio da comparação do comportamento da criança com os marcos do desenvolvimento em tabelas padronizadas. O atraso significativo é definido como quando a criança apresenta um atraso de 2 ou mais desvios padrão abaixo da média para sua faixa etária em, pelo menos, um dos domínios do desenvolvimento (motor, cognitivo, social, ou de linguagem).

Bebês nascidos prematuros correm o risco de desenvolver atrasos no desenvolvimento, especialmente se o nascimento ocorrer antes da 32ª semana de gestação. A prematuridade pode afetar o desenvolvimento motor e cognitivo, além de aumentar o risco de problemas neurológicos.

Após o diagnóstico de ADNM, é fundamental estabelecer um plano de tratamento multidisciplinar individualizado, podendo incluir acompanhamento neurológico, intervenção precoce com fisioterapia, fonoaudiologia, terapia ocupacional e neuro psicoterapia, além de monitoramento contínuo regular do desenvolvimento / resposta à terapêutica instituída. Programas de estimulação precoce são essenciais para maximizar o potencial de desenvolvimento da criança, principalmente até os 3 anos de idade.

**Torcicolo Congênito:** O torcicolo congênito é condição tratável, frequentemente causado por uma contratura ou hipertrofia do músculo esternocleidomastoideo, é geralmente observado nas primeiras semanas de vida, muitas vezes logo após o nascimento. O diagnóstico de torcicolo congênito é essencialmente clínico, baseado em uma combinação de critérios técnicos (detalhada anamnese e exame físico) e, eventualmente, exames complementares, como ultrassonografia ou ressonância magnética, para confirmar a condição e excluir outras possíveis causas de assimetria no pescoço.

A criança frequentemente apresenta a cabeça inclinada para o lado afetado e o queixo desviado para o lado oposto. Essa posição é uma característica típica do torcicolo congênito.

O torcicolo congênito deve ser distinguido de outras condições que podem causar sintomas semelhantes. O exame neurológico deve ser normal.

sem sinais de paralisia ou fraqueza associada a outras condições neurológicas.

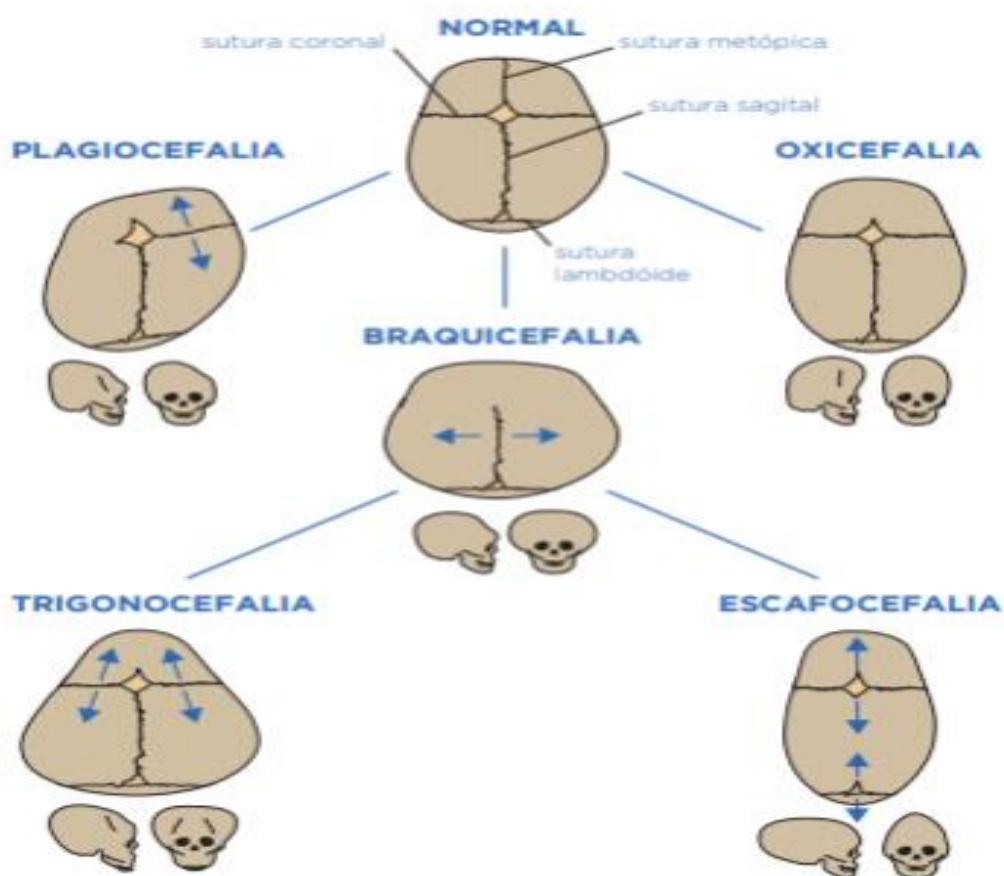
A “**síndrome da cabeça chata**” é uma condição comum em bebês menores de seis meses de idade. Plagiocefalia e braquicefalia posicional descrevem os dois principais tipos desta condição, a qual é decorrente basicamente de pressão externa pelo posicionamento e não ao fechamento precoce de suturas cranianas. Os ossos do crânio dos bebês são maleáveis e flexíveis para permitir a passagem pelo canal do parto, o que às vezes, favorece a ocorrência de achatamento e alteração no formato da cabeça. A plasticidade da calota craniana dos bebês permite tanto a correção / remodelação da assimetria posicional, quanto o seu desenvolvimento.

Os bebês podem apresentar a assimetria desde o nascimento ou desenvolvê-la nos primeiros meses de vida. Aproximadamente um em cada cinco bebês apresentam algum tipo de assimetria em algum momento de seu desenvolvimento, no entanto, a maioria evolui com resolução espontânea, sem nenhum tratamento, traduzindo uma condição benigna, com repercussão predominantemente estética, que não afeta o crescimento e o desenvolvimento do cérebro do bebê.

Todas as crianças de até dois anos de idade, se posicionadas de forma repetitiva sobre determinada região da cabeça, poderão desenvolver a plagiocefalia posicional, mesmo que não tenham nascido com a assimetria.

A **plagiocefalia** teve um aumento sensível nos diagnósticos, que foi coincidente com a campanha para evitar a morte súbita infantil implementada nos EUA (“Back to sleep”, em 1992). A campanha cumpriu seu objetivo de, ao orientar a posição em decúbito dorsal para o sono, e prevenir a morte súbita infantil. Entretanto, observou-se ao mesmo tempo um grande aumento nos diagnósticos de plagiocefalia posicional, causada pela pressão prolongada mantida sobre a região pósterolateral do crânio do bebê decorrente do posicionamento da cabeça em rotação sempre para um mesmo lado. Os bebês adotam facilmente posições preferenciais e a rotação da cabeça é limitada nessa fase de vida.

## Diferentes formas de crânio



Fonte: Caderneta do Raro - Ministério da Saúde, Brasil 2022.

Diante de um bebê com assimetria craniana, a **primeira pergunta** que deve ser feita é se a deformidade corresponde a uma craniossinostose ou se é uma braquicefalia / plagiocéfalia deformacional / posicional. É preciso verificar se deformidades como a craniossinostose de sutura lambdoide ou de sutura coronal unilateral são a causa da assimetria; verificar se estão associadas assimetrias craniofaciais / deformações da face (formato das órbitas, plano bi comissural, posição do mento, largura dos málares, posição das orelhas); verificar se há disfunção da sucção, de respiração, torcicolo congênito.

Plagiocéfalia é um termo originário do grego, e significa “cabeça oblíqua”. Assimetrias cranianas são motivos de preocupação para qualquer pai

ou mãe que percebe essa condição em seu bebê, todavia, não raramente, o bebê que possui cabeça assimétrica não dispõe de um quadro de cranioestenose ou craniossinostose, mas sim do que é chamado de plagiocéfalia posicional.

Diferente das assimetrias cranianas posicionais, a cranioestenose / craniossinostose (plagiocéfalia verdadeira), é o processo de fechamento prematuro das suturas cranianas, que acontece até os 24 meses de idade, e exige procedimento cirúrgico para correção. Existem duas formas, as cranioestenoses simples e as sindrômicas, como a síndrome de *Crouzon*, síndrome de *Apert* e síndrome de *Pfeiffer*. A maior parte dos casos não são sindrômicos e a incidência é de um paciente a cada 2.500 crianças nascidas vivas.

A **plagiocéfalia verdadeira** também chamada de craniossinostose ou cranioestenose, é uma doença congênita, que pode estar presente antes mesmo do nascimento. Ela é o resultado do fechamento precoce das linhas de sutura craniana, em outras palavras, é o fechamento precoce das junções que existem entre as placas ósseas que compõem o crânio. O formato da cabeça das crianças com craniossinostose varia dependendo de qual sutura está fechada e em que extensão. Na plagiocéfalia verdadeira, o tratamento cirúrgico é indispensável na maioria dos casos e, assim como o diagnóstico, o tratamento deve ser realizado o quanto antes, para evitar maiores complicações, que podem envolver risco de hipertensão intracraniana, sofrimento cerebral e alterações oftalmológicas.

A **plagiocéfalia posicional ou falsa** é a condição mais comum dentre as deformidades cranianas, com uma incidência estimada de até 46%. É decorrente de pressão externa pelo posicionamento e não ao fechamento precoce de suturas cranianas (sinostose). Não é condição progressiva, como a craniossinostose.

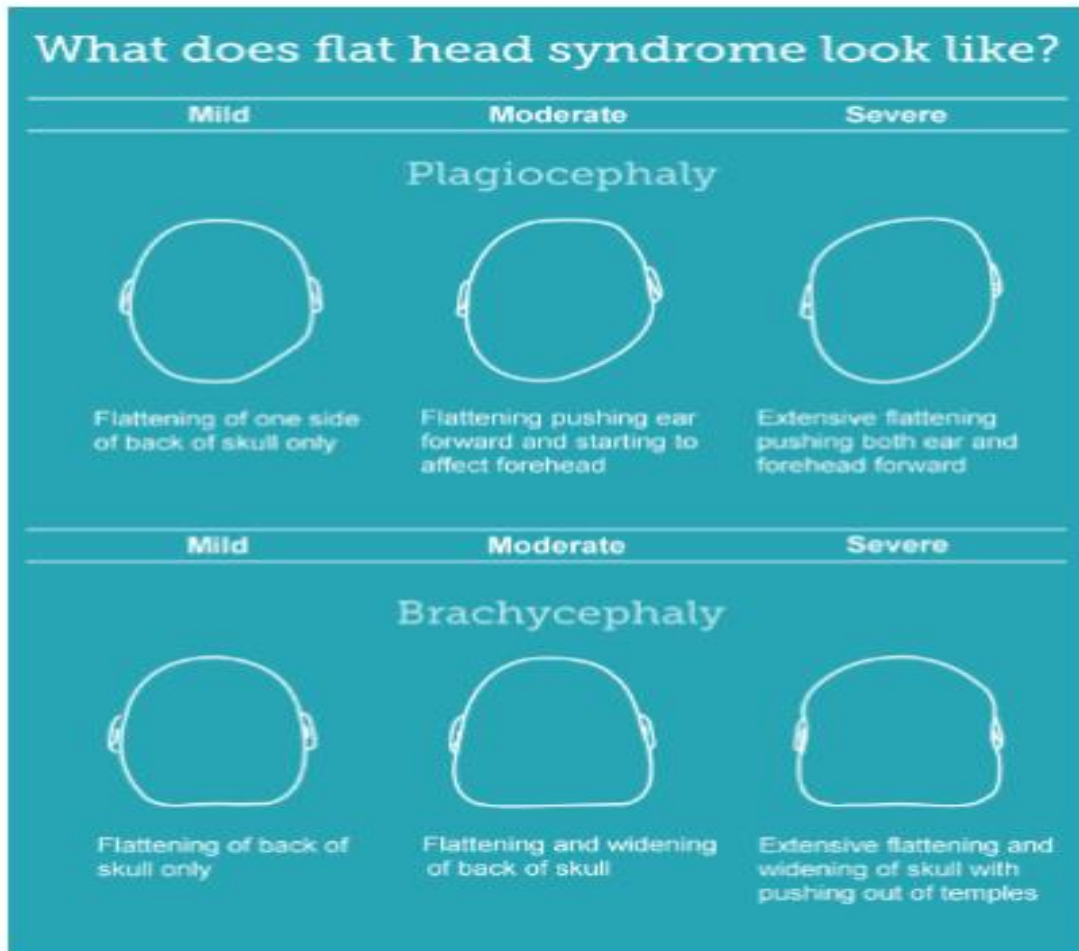
A plagiocéfalia posicional ou falsa resulta de forças externas de moldagem sobre o crânio em diversas circunstâncias como: prematuridade, gemelaridade (gêmeos), má posição intrauterina, trauma de parto / posição

pélvica ao nascer (quando o bebê nasce sentado), preferência de lado para dormir, torcicolo congênito (posição lateralizada da cabeça preferencialmente ou exclusiva para um lado), hipotonia (fraqueza muscular em que o bebê é “molinho”), entre outros fatores.

*“A plagiocefalia deformacional refere-se a uma assimetria de crânio resultante de forças externas aplicadas ao crânio maleável da criança, e sua manifestação mais comum é um paralelogramo, com achatamento occipital, uma bossa anterior ipsilateral e um abaulamento occipital contralateral. A braquicefalia, por sua vez, é conhecida por ter a mesma etiologia e refere-se ao achatamento occipital bilateral”.*<sup>4</sup>

Entre as deformidades posicionais podemos distinguir os simétricos (braquicefalia e dolicocefalia) e os assimétricos (plagiocefalia deformacional).

- **Plagiocefalia:** termo genérico usado para designar uma assimetria craniana. Significa cabeça oblíqua ou inclinada. Pode ser devida à sinostose de uma sutura craniana (plagiocefalia verdadeira ou sinostótica), ou postural (plagiocefalia posicional ou falsa – não sinostótica). A cabeça do bebê fica achatada de um lado, ocasionando certa assimetria. As orelhas podem ficar desalinhadas quando você olha de cima e, às vezes, a testa e o rosto podem ficar salientes no lado plano.
- **Braquicefalia:** é o termo usado quando o formato da cabeça é encurtado em comprimento, e aumentado em largura e altura com achatamento occipital, ocasionalmente, a testa fica mais proeminente.
- **Escafolocefalia:** é o termo utilizado quando o formato da cabeça é mais estreito e alongado em comprimento anteroposterior.



Fonte: <https://www.babycentre.co.uk/>

É importante esclarecer que há diferentes sistemas / métodos / instrumentos de avaliação / medição das assimetrias cranianas. Diferentes em relação a custo, acessibilidade e confiabilidade, que quando comparados apresentam pontos negativos e positivos. As metodologias de aferição são em sua maioria “avaliador dependente”. A classificação da gravidade da plagiocefalia orienta qual a conduta é mais indicada.

*As medidas antropométricas do crânio fornecem uma base para o suporte clínico da correção ou progressão da deformidade do crânio. A relação entre a largura e o comprimento do crânio, bem como as dimensões diagonais do crânio, são comumente usadas para determinar a associação proporcional do crânio. Rotineiramente, especialistas craniofaciais usam o índice cefálico (CI), a assimetria da abóbada craniana (CVA) e o índice de assimetria da abóbada craniana (CVAI) para avaliar o valor da assimetria entre crânios de*

várias dimensões ou entre o mesmo crânio em diferentes períodos quando ocorre o crescimento. O valor do CI pode ser estimado quando dividimos a largura do crânio pelo comprimento multiplicado por 100. CVA é o valor absoluto da diferença diagonal do crânio, e CVAI é CVA dividido pelo diâmetro diagonal mais longo multiplicado por 100. Os valores de CI de 79% a 84% são considerados dentro de uma faixa normal em bebês de 0 a 12 meses. O valor do CVAI deve ser menor que 3,5% para representar um crânio simétrico.<sup>45</sup>

“Dos dados obtidos com a antropometria, são extraídos dados para o cálculo de índices ou proporções cranianas. O índice cefálico (IC) é calculado a partir da equação: largura craniana / comprimento craniano  $\times$  100 e determina a morfologia craniana em termos de crânio mais braquicefálico (IC > 85%) ou dolicocefálico (IC < 75%). Por outro lado, os índices ou proporções de assimetria craniana requerem a determinação dos diâmetros diagonais. O mais utilizado na bibliografia é o Índice de Assimetria da Cova Craniana (CVAI). O CVAI é calculado com a fórmula: diferença dos diâmetros diagonais cranianos / diâmetro diagonal curto  $\times$  100. O CVAI classifica a gravidade da plagiocefalia de acordo com a escala Children's Healthcare of Atlanta 2015 em:<sup>20</sup>

- **nível 1:** < 3,5% assimetria dentro dos limites de normalidade, não requer tratamento;
- **nível 2:** 3,5 a 6,25% mínima assimetria em algum dos quadrantes, sem alterações secundárias, recomendadas medidas de reposicionamento;
- **nível 3:** 6,25 a 8,75% dois quadrantes envolvidos, moderado a severo achatamento do quadrante posterior, ligeiro desalinhamento da orelha e/ou comprometimento anterior. Tratamento conservador com medidas de reposicionamento, órtese de remodelação craniana (dependendo da idade e história / evolução);
- **nível 4:** 8,75 a 11,0% dois ou três quadrantes envolvidos, severo achatamento do quadrante posterior, moderado desalinhamento da orelha, envolvimento anterior, incluindo assimetria das órbitas oculares. Tratamento conservador, órtese de remodelação craniana;
- **nível 5:** > 11,0% três ou quatro quadrantes envolvidos, severo achatamento

posterior, severo desalinhamento da orelha, comprometimento anterior incluindo assimetrias da órbitas oculares e maçãs dos rosto. Tratamento conservador, órtese de remodelação craniana.

El calculo del IABC fue descrito por Loveday y de Chalain (2001) (20) y sigue siendo utilizado en diversos estudios (81, 86, 96, 97).

Nível	Presentaciones clínicas	Recomendaciones*	IABC
1	Cualquier simetría dentro de los límites normales	No requiere tratamiento	< 3.5%
2	Mínima asimetría en alguno de los cuadrantes posteriores Sin cambios secundarios	Programa de reposicionamiento	3.5 a 6.25%
3	Dos cuadrantes involucrados Moderado o severo aplanamiento de un cuadrante posterior Leve desplazamiento de la oreja y/o compromiso anterior	Tratamiento conservador: Reposicionamiento Ortesis de remodelación craneal (dependiendo de la edad e historial)	6.25 a 8.75%
4	Dos o tres cuadrantes involucrados Un aplanamiento posterior severo Moderado desplazamiento de la oreja Compromiso anterior incluyendo asimetría en las órbitas oculares	Tratamiento conservador: Ortesis de remodelación craneal	8.75 a 11.0%
5	Tres o cuatro cuadrantes involucrados Severo aplanamiento posterior Severo desplazamiento de la oreja Compromiso anterior incluyendo asimetría en las órbitas oculares y pómulos	Tratamiento conservador: Ortesis de remodelación craneal	> 11.0%

**Tabla 7.** Escala de gravedad de la plagiocefalia según el Children's Healthcare de Atlanta, 2015 (93). IABC (Índice de Asimetría de la Bóveda Craneal).

Fonte: Eficacia de la terapia manual pediátrica em el tratamiento de la plagiocefalia deformacional posterior.<sup>20</sup>

Quase a totalidade das apresentações / formas das assimetrias é leve e não requer nenhuma intervenção, pois evoluem com resolução espontânea. Quando indicado, o tratamento da plagiocefalia posicional é essencialmente conservador, sendo recomendada a adoção de manobras de reposicionamento, que propiciem o crescimento / expansão da área achatada / comprimida. São incentivadas ao longo do dia, mudanças de postura com rotação da cabeça para o lado oposto ao afetado, posicionamento em decúbito ventral com apoio, com a criança acordada e sob vigilância, entre outras manobras.

Se iniciadas precocemente, as técnicas de reposicionamento, osteopatia e fisioterapia são as intervenções iniciais comprovadamente suficientes e eficazes para a correção da maioria dos casos que requeiram alguma intervenção. É importante considerar que embora haja uma maior plasticidade e um crescimento craniano rápido nos primeiros dois anos de vida, há ainda um potencial para autorresolução da plagiocefalia posicional, mesmo durante os anos subsequentes, estando descrito que até 70% desses casos podem apresentar resolução espontânea.

Os responsáveis pelos cuidados dos bebês devem estar atentos e serem aderentes ao posicionamento adequado da criança, evitando que ela permaneça imóvel sobre apenas um lado da cabeça. Seja durante o sono, ou até mesmo durante a mamada, a criança deverá sempre permanecer bem posicionada, impedindo que haja pressão duradoura sobre qualquer região específica da cabeça.

A órtese de moldagem craniana - “terapia com capacete” é uma intervenção que pretende corrigir o formato da cabeça, aplicando uma pressão suave, quase contínua (23 horas/dia) nas áreas proeminentes da cabeça do bebê. A teoria é a de que essa pressão, estimule o crânio a crescer onde ficou achatado, contribuindo para a remodelação da cabeça. A órtese é um capacete sólido especialmente moldado, é criado (com espaço para permitir a expansão da área achatada e a remodelação). Este capacete requer repetidos ajustes à medida que a criança cresce.

O uso da órtese craniana externa na plagiocefalia posicional não está consolidado na literatura, **ainda não há consenso**. A maioria dos estudos disponíveis não são randomizados, apresentam vieses de interesse e são de baixa qualidade metodológica, o que dificulta / impossibilita a emissão de conclusões fundamentadas.

“O guideline de manejo das plagiocefalias posicionais, que consiste em uma revisão sistematizada, publicada no Congresso Brasileiro de Neurocirurgões e endossada pela Academia Americana de Pediatria, orienta que medidas de reposicionamento são eficazes; reforça a ausência de

*benefício do uso de capacete em quadros leves, com melhor resultado nos casos moderados a graves. Fisioterapia deve ser indicada nos casos que cursam com associação a torcicolo congênito”.*<sup>2</sup>

Apesar das controvérsias na literatura, alguns estudos demonstraram maior eficácia do tratamento com o uso da órtese de remodelação craniana, principalmente para os casos graves e refratários. É admissível que o uso da órtese / “capacete” contribui para a remodelação na plagiocefalia posicional, principalmente para os casos graves de maior assimetria. Porém, a órtese **não se constitui no único e imprescindível recurso eficaz** para o tratamento conservador, pois, é possível a reversão / remodelação da assimetria, sem o uso da mesma.

Em casos selecionados (moderados/severos), quando após mais de dois meses de adesão regular às medidas de reposicionamento ou fisioterapia, ocorre persistência ou aumento da assimetria, é que se avalia a necessidade de associação do uso complementar da órtese craniana, considerando sempre a relação do custo-benefício.

Quando indicado, o uso deve iniciar-se idealmente até os 12 meses de idade, após essa idade a eficácia é menor. A eficácia do tratamento é maior quando iniciado entre os 4 a 8 meses de idade, com duração média de uso por 03 meses. No entanto, a indicação do uso da órtese não caracteriza situação de urgência / emergência médica.

*“Há um grande estudo prospectivo de coorte que acompanhou crianças com ou sem plagiocefalia durante 3 anos e avaliou a evolução natural: há melhora do formato ainda aos 3 anos de idade; os autores não encontraram muita diferença a longo prazo nos pacientes que tiveram deformidades tratados com ou sem órtese craniana, bem como medidas posturais; nos pacientes com deformidades, as mesmas estavam ainda presentes aos 3 anos. Há outro grande estudo que acompanhou crianças durante 5 anos comprovando a evolução favorável nos casos com intervenção apenas de reposicionamento por fisioterapia, com resolução completa em 80% dos casos; 19% mantiveram alterações leves e apenas 1% persistiram com deformidade moderada-severa.*

*Aos 2 anos foi o período de pico da resolução da plagiocefalia”.*<sup>2</sup>

À luz da literatura científica atual não há evidência científica suficientemente robusta, para afirmar maior eficácia e imprescindibilidade do uso da órtese craniana externa, como alternativa terapêutica inicial e/ou substituta às manobras de reposicionamento / remodelação, para o tratamento conservador da plagiocefalia posicional, principalmente para os casos leves a moderados.

*“Conforme clinicamente evidenciado pelos quatro principais serviços craniofaciais suprarregionais designados no Reino Unido (antes da disponibilidade da terapia com capacete), a área achatada da cabeça geralmente se autocorrigue naturalmente, à medida que o bebê cresce, se desenvolve e se torna mais móvel com o aumento da força muscular e passa menos tempo deitado em uma posição”.*<sup>14</sup>

*“Há evidências claras e consenso de especialistas de que um capacete não afeta o ambiente natural curso do crescimento do crânio e não deve ser usado. Os capacetes podem estar associados a riscos como dor, úlceras de pressão e podem afetar adversamente o vínculo entre o bebê e pais. Eles também são caros. Para reduzir a pressão na parte achatada da cabeça e encorajar a remodelação, são sugeridas intervenções simples”.*<sup>14</sup>

*Recentemente, um questionário online foi proposto aos membros da Sociedade Brasileira de Neurocirurgia Pediátrica (SBN-Ped) com perguntas referentes à condução de casos de assimetrias posicionais e quanto ao uso do capacete.*<sup>19</sup>

*Quanto à conduta inicial frente a uma deformidade craniana postural, 58% afirmaram ser suficiente a orientação aos pais com relação à causa da situação e à ausência de gravidade. Uma parcela de 19,5% afirmou que, além de fornecer as orientações, pediria uma radiografia simples do crânio. Já para 12%, é aconselhável pedir uma tomografia de crânio em seguida às orientações. Somente 9% dos respondentes tomariam uma conduta inicial diferente destas atitudes já mencionadas.*<sup>19</sup>

*Sobre a indicação da órtese cefálica (capacete) em casos de assimetria*

postural, a maioria dos membros da Sociedade Brasileira de Neurocirurgia Pediátrica que responderam o questionário (58%) afirmou não indicá-la em situação alguma. Um grupo de 34% afirmou que pode haver uma indicação restrita, a depender da idade da criança e do grau de deformidade.<sup>19</sup>

Finalmente, ante o questionamento sobre possível indicação de cirurgia para o tratamento de deformidades ou assimetrias posturais, a quase totalidade das respostas foi no sentido negativo, com apenas uma exceção.

Estes resultados demonstram que a posição dos especialistas frente a questão não é consensual. Contudo, a prescrição de órtese craniana (capacete) deve ser embasada pela opinião do neurocirurgião atuante em pediatria.<sup>19</sup>

Há ainda bastante espaço para debate, sempre no sentido do maior benefício para nossos pequenos pacientes. Cada caso deve ser analisado de maneira individual e levar em conta fatores como a idade da criança, o grau de deformidade, a opinião do especialista e da família, respeitando a autonomia de todos os envolvidos na escolha do tratamento.<sup>19</sup>

Considerando a evidência científica atual, é possível concluir que o uso da órtese externa de remodelação craniana pode ser considerado como medida terapêutica inicial no tratamento de casos restritos, selecionados e considerados graves; e como medida complementar secundária adicional, para alguns casos moderados refratários às medidas conservadoras de reeducação postural e fisioterapia. No entanto, critérios específicos sobre a medição e quantificação da deformidade e a janela de tempo mais adequada na infância para o tratamento da plagiocefalia posicional com capacete permanecem indefinidos.

Importante esclarecer que a plagiocefalia deformacional / posicional não é uma enfermidade progressiva como a cranioossinostose. A plagiocefalia não sinostótica / posicional é uma distorção mecânica que se corrige à medida que a criança cresce. A terapia ortótica constitui-se em uma das modalidades terapêuticas seguras e eficazes quando bem indicadas. No entanto, a terapia ortótica não se constitui na única alternativa ou em uma alternativa superior, ou que tem por finalidade evitar a realização de neurocirurgia, tão pouco,

representa uma alternativa necessária / imprescindível para todas as crianças com plagiocéfalia posicional. Recomendar é diferente de ser imprescindível / necessário.

O tratamento conservador da assimetria posicional requer o esforço conjunto dos pais e dos profissionais, para o diagnóstico precoce da assimetria e identificação se há associação com torcicolo congênito, deformidades faciais e défices funcionais; o que possibilita a definição das medidas a serem adotadas, pois, na maioria dos casos, estimulando e aderindo às manobras de reposicionamento, é possível corrigir a assimetria com tratamento conservador e de baixo custo.

Além do fato de que as órteses cranianas estão indicadas somente para casos selecionados, faltam evidências de alta qualidade que demonstrem a eficácia das mesmas em comparação com a terapia de reposicionamento e a fisioterapia. No momento não existe evidência na literatura técnico-científica, de real benefício do uso da órtese craniana externa no manejo da braquicefalia / plagiocéfalia posicional.

É importante ressaltar que a história natural da plagiocéfalia posicional é de melhora da deformidade a longo prazo, com resolução espontânea na grande maioria dos casos. Tampouco existe evidência atual na literatura de que a deformidade leve à conseqüente impacto / atraso no desenvolvimento neuropsicomotor. Até o momento não há evidência científica de qualidade que permita afirmar que as assimetrias cranianas de natureza posicional ocasionem complicações futuras para as crianças.

*Para qualquer assimetria não sinostótica, um programa de fisioterapia pediátrica deve ser considerado como a intervenção de primeira linha. Entre os métodos de fisioterapia, a terapia manual demonstrou produzir os melhores resultados, particularmente quando combinada com aconselhamento para pais ou cuidadores, o que pode levar a benefícios ainda maiores. A terapia de reposicionamento é a principal medida preventiva contra deformidades cranianas. É sugerido que para bebês que têm plagiocéfalia moderada a grave que se apresenta em um estágio posterior, ou para aqueles que ainda têm*

*plagiocefalia moderada a grave persistente mesmo após passar por tratamentos conservadores, a terapia com capacete é uma solução recomendada.*<sup>43</sup>

*O tratamento ortopédico para crianças pode ser iniciado após os seis meses de idade, mas iniciar o tratamento em uma idade mais avançada pode resultar em menor sucesso terapêutico. A intervenção cirúrgica pode ser necessária se houver problemas estéticos ou funcionais que não melhorem com outros tratamentos. A idade de início do tratamento deve ser precoce, pois isso resultará em maior eficácia e menor taxa de piora. Mais pesquisas são necessárias sobre o tratamento fisioterapêutico e seus resultados.*<sup>43</sup>

Nos Estados Unidos, a American Academy of Pediatrics (AAP); no Reino Unido, a NHS (National Health Service); no Canadá, a Canadian Paediatric Society, priorizam a modificação postural e não recomendam o uso de órteses cranianas de forma rotineira para o tratamento da plagiocefalia posicional. Essas instituições defendem que, para a maioria dos casos, mudanças posturais e o uso de terapia física são suficientes para corrigir as assimetrias. O tratamento conservador é considerado a primeira linha de tratamento, constituindo-se nas abordagens preferenciais, exceto em situações de refratariedade ou quando há associação com fatores estéticos e/ou funcionais significativos.

O uso da órtese craniana torna-se imprescindível quando a assimetria craniana é grave, persistente, não responde ao tratamento conservador ou quando a estética e funcionalidade do crânio estão comprometidas. A avaliação multidisciplinar especializada da necessidade do uso da órtese craniana deve sempre ser feita com base em uma combinação de fatores clínicos e técnicos.

No caso em tela, não ficou demonstrada refratariedade às medidas / manobras de reposicionamento. Não foi identificada a presença de fatores clínicos que combinados à assimetria, permitam afirmar imprescindibilidade do uso da órtese craniana.

#### **IV – REFERÊNCIAS:**

1) Plagiocefalia: Sinostótica ou Deformacional? Luís Gustavo Ferreira da Silva, Melina Bertotti Moré, Zulmar Accioli de Vasconcelos. 37ª Jornada Sul Brasileira de Cirurgia Plástica – 2022 –Florianópolis SC. Arq. Catarin. Med. 2022jan-mar; 51(1 Supl 1):352-360. Associação Médica Brasileira – AMB.

<https://revista.acm.org.br/index.php/arquivos/article/view/1215>

2) Nota Técnica nº 3652 - CNJ, de 01/06/2020 do e-NATJUS.

[https://www.cnj.jus.br/e-natjus/notaTecnica-](https://www.cnj.jus.br/e-natjus/notaTecnica-dados.php?output=pdf&token=nt:3652:1654196500:d470f11e482247a94153baf021ed81ee3b5eff66edee23b9a86b08852e70ca1a)

[dados.php?output=pdf&token=nt:3652:1654196500:d470f11e482247a94153baf021ed81ee3b5eff66edee23b9a86b08852e70ca1a](https://www.cnj.jus.br/e-natjus/notaTecnica-dados.php?output=pdf&token=nt:3652:1654196500:d470f11e482247a94153baf021ed81ee3b5eff66edee23b9a86b08852e70ca1a)

Nota Técnica nº 59/2013, NATS-UFMG.

[https://bd.tjmg.jus.br/jspui/bitstream/tjmg/5104/3/NT%2059%20-%202013%20NATS%20Starband\\_no\\_tratamento\\_da\\_braquicefalia\\_plagiocefalia.pdf](https://bd.tjmg.jus.br/jspui/bitstream/tjmg/5104/3/NT%2059%20-%202013%20NATS%20Starband_no_tratamento_da_braquicefalia_plagiocefalia.pdf)

3) Plagiocefalia e braquicefalia (Síndrome da cabeça chata).

<https://www.nhs.uk/conditions/plagiocephaly-brachycephaly/>

4) Tratamento de plagiocefalia e braquicefalia posicionais com órtese craniana: estudo de caso. Clínica Cranial Care, São Paulo, SP, Brasil. Einstein. 2013;11(1):114-8.

[https://journal.einstein.br/wp-content/uploads/articles\\_xml/1679-4508-eins-S1679-45082013000100021/1679-4508-eins-S1679-45082013000100021.pdf](https://journal.einstein.br/wp-content/uploads/articles_xml/1679-4508-eins-S1679-45082013000100021/1679-4508-eins-S1679-45082013000100021.pdf)

5) Assimetrias cranianas em crianças: diagnóstico diferencial e tratamento. Artigo de Revisão. Rev. Bras. Cir. Craniomaxilofacial 2010; 13(1): 44-8

6) Desenvolvimento de Uma Órtese Ajustável para o Tratamento da Plagiocefalia Posicional. Trabalho de Conclusão de Curso de Engenharia Mecânica. Gustavo José Bernardes dos Santos, Otávio Gobbo Junior. Universidade Tecnológica Federal do Paraná, Departamento Acadêmico de Mecânica. Curitiba, 2016.

7) Freudlsperger C, Steinmacher S, Saure D, et al. Impact of severity and therapy onset on helmet therapy in positional plagiocephaly. *J Craniomaxillofac Surg.* 2016;44(2):110-115. doi:10.1016/j.jcms.2015.11.016

8) Tamber MS, Nikas D, Beier A, et al. Congress of Neurological Surgeons Systematic Review and Evidence-Based Guideline on the Role of Cranial Molding Orthosis (Helmet) Therapy for Patients With Positional Plagiocephaly. *Neurosurgery.* 2016;79(5):E632-E633.

9) Plagiocefalia e braquicefalia nos dois primeiros anos de vida: um estudo de coorte prospectivo. *Pediatria.* 2004 Out;114(4):970-80. doi: 10.1542/peds.2003-0668-F.

<https://pubmed.ncbi.nlm.nih.gov/15466093/>

10) Fatores de risco para plagiocéfalia deformacional ao nascimento e às 7 semanas de idade: um estudo de coorte prospectivo. *Pediatria*.2007 fev;119(2):e408-18.doi: 10.1542/peds.2006-2012.

<https://pubmed.ncbi.nlm.nih.gov/17272603/>

11) CNJ – Conceito Urgência e Emergência Médica.

<https://www.cnj.jus.br/cnj-servico-qual-e-a-diferenca-entre-urgencia-e-emergencia-medicas/>

12) Parecer CREMEC 14/2001.

[https://sistemas.cfm.org.br/normas/arquivos/pareceres/CE/2001/14\\_2001.pdf](https://sistemas.cfm.org.br/normas/arquivos/pareceres/CE/2001/14_2001.pdf)

13) NICE Guideline (NG 127), Suspected neurological conditions: recognition and referral. Maio de 2019. National Institute for Health and Care Excellence.

<https://www.nice.org.uk/guidance/ng127/chapter/recommendations-for-children-aged-under-16#head-shape-or-size-abnormalities>

14) Positional Plagiocephaly/brachycephaly in children, helmet therapy. Cheshire and Merseyside Integrated Care Board. Clinical Commissioning Policy. Helmet therapy in positional plagiocephaly. *J Craniomaxillofac Surg*. 2016;44(2):110-115. doi:10.1016/j.jcms.2015.11.016

[https://www.cheshireandmerseyside.nhs.uk/media/220moiiip/cmicb\\_clin039-positional-plagiocephaly-brachycephaly-in-children-helmet-therapy-v1.pdf](https://www.cheshireandmerseyside.nhs.uk/media/220moiiip/cmicb_clin039-positional-plagiocephaly-brachycephaly-in-children-helmet-therapy-v1.pdf)

15) The American Academy of Pediatrics has endorsed the following publication: Congress of Neurologic Surgeons. Systematic review and evidence-based guidelines for the management of patients with positional plagiocephaly. Available at: <https://www.cns.org/guidelines/guidelines-management-patients-positional-plagiocephaly>

16) Van Vlimmeren LA, Engelbert RH, Pelsma M, Groenewoud HM, Boere-Boonekamp MM, der Sanden MW. The course of skull deformation from birth to 5 years of age: a prospective cohort study. *Eur J Pediatr*. 2017;176(1):11-21.

17) Collett BR, Gray KE, Starr JR, Heike CL, Cunningham ML, Speltz ML. Development at age 36 months in children with deformational plagiocephaly. *Pediatrics*. 2013;131(1):e109-e115.

18) Encontro com o Especialista – Assimetrias Cranianas e Cranioestenoses Neurologia e Neurocirurgia. Sociedade de Pediatria de São Paulo. 13/09/2022.

<https://www.spsp.org.br/2022/09/13/encontro-com-o-especialista-assimetrias-cranianas-e-cranioestenoses-neurologia-e-neurocirurgia-zoom/>

19) Deformidade craniana e uso de capacetes: questão em debate. Eduardo Jucá - Neurocirurgião Pediátrico, Ricardo Santos de Oliveira Presidente SBN-Ped.

[https://www.sbnped.com.br/images/capacete\\_revisao\\_25\\_julho.pdf](https://www.sbnped.com.br/images/capacete_revisao_25_julho.pdf)

20) Eficacia de la terapia manual pediátrica en el tratamiento de la plagiocefalia deformacional posterior. Ignacio Pastor Pons. Departamento de Fisiatría y Enfermería Universidad de Zaragoza 2020.

<https://zaguan.unizar.es/record/94499/files/TESIS-2020-142.pdf>

21) Confiabilidade entre avaliadores e intra-avaliadores de medidas antropométricas cranianas em bebês com plagiocefalia posicional. www.mdpi.com/journal/children. Children 2020, 7, 306; doi:10.3390/children7120306.

<https://doi.org/10.3390/children7120306>

22) Quantificando a plagiocefalia posicional: confiabilidade e validade das medidas antropométricas. Patrícia A. Mortenson, Paulo Steinbok. J Craniofac Surg. Maio de 2006;17(3):413-9. DOI:10.1097/00001665-200605000-00005

23) Plagiocefalia posicional: Como atuar. Hospital Pediátrico de Coimbra, Centro Hospitalar e Universitário de Coimbra 2 Maternidade Bissaya Barreto, Centro Hospitalar e Universitário de Coimbra.

<https://core.ac.uk/download/pdf/61497327.pdf>

24) La plagiocefalia posicional: una labor de primaria. Pautas de diagnóstico, prevención, seguimiento y derivación desde Atención Primaria.

<https://www.sjdhospitalbarcelona.org/sites/default/files/content/file/2022/05/25/1/2017-monografia-plagiocefalia-es-hospital-sant-joan-deu-barcelona.pdf>

25) Deformidade Craniana do Recém-Nascido Prematuro: Implicações para a equipe de enfermagem. Xavier, Swya Oliveira. Dissertação de Mestrado apresentada ao Programa de Pós-graduação em Enfermagem da Universidade Federal do Estado do Rio de Janeiro - UNIRIO, como requisito para obtenção do grau de Mestre em Enfermagem. 2011.

<http://www.unirio.br/ppgenf/dissertacoes/dissertacoes-ppgenf-unirio-ano-2011/dissertacao-swya-oliveira-xavier>

26) Deformidades craneales infantiles. conceptos y manejo práctico. Inmaculada Bonilla Díaz, R4 Pediatría Tutorizada: Dra. Portugués, Neurocirugía Hospital General Universitario de Alicante.

[https://serviciopediatria.com/wp-content/uploads/2020/01/Sesion-R4\\_Inmaculada-Bonilla\\_DEFORMIDADES-CRANEALES-INFANTILES.pdf](https://serviciopediatria.com/wp-content/uploads/2020/01/Sesion-R4_Inmaculada-Bonilla_DEFORMIDADES-CRANEALES-INFANTILES.pdf)

27) Manual de uso del craneómetro y análisis del cojín Mimos®.

[https://images.jumpseller.com/store/medela/12809278/attachments/fcc0353a63145d289297ac952f727cbd/craneometre-esp-aaff\\_dobles.pdf?1650471829](https://images.jumpseller.com/store/medela/12809278/attachments/fcc0353a63145d289297ac952f727cbd/craneometre-esp-aaff_dobles.pdf?1650471829)

28) Deformidades craneales posturales. Ventajas de la protocolización en su tratamiento. Cir Pediatr. 2017; 30: 105-110 Vol. 30 N° 2, 2017.

[https://www.secipe.org/coldata/upload/revista/2017\\_30-2\\_105-110.pdf](https://www.secipe.org/coldata/upload/revista/2017_30-2_105-110.pdf)

29) Caderneta do Raro. Ministério da Saúde, Brasil. 2022.

[https://www.gov.br/saude/pt-br/composicao/sgtes/educamunicacao-em-doencas-raras/caderneta-do-raro/arquivos/caderneta-doencas-raras\\_24-02-2022-2.pdf](https://www.gov.br/saude/pt-br/composicao/sgtes/educamunicacao-em-doencas-raras/caderneta-do-raro/arquivos/caderneta-doencas-raras_24-02-2022-2.pdf)

30) Sinais de alerta na avaliação neurológica da criança e do adolescente. SBP N° 1, Abril de 2020. Manual de Orientação Departamento Científico de Neurologia (2019-2021).

[https://www.sbp.com.br/fileadmin/user\\_upload/\\_22390c-MO\\_-\\_Sinais\\_Alerta\\_na\\_AvalNeurologica.pdf](https://www.sbp.com.br/fileadmin/user_upload/_22390c-MO_-_Sinais_Alerta_na_AvalNeurologica.pdf)

31) visão computacional

<https://adelpha-api.mackenzie.br/server/api/core/bitstreams/81bbb69e-2302-4b9c-8894-c51e2022dce3/content>

32) As Medidas Cranianas no Diagnóstico das Craniossinostoses. José Aloysio Costa Val Filho Faculdade de Medicina da UFMG. Belo Horizonte. 2013.

[https://repositorio.ufmg.br/bitstream/1843/BUBD-A2DFW5/1/tese\\_\\_total\\_revisadal.pdf](https://repositorio.ufmg.br/bitstream/1843/BUBD-A2DFW5/1/tese__total_revisadal.pdf)

33) Mortenson, P. A., & Steinbok, P. (2006). Quantifying positional plagiocephaly: reliability and validity of anthropometric measurements. Journal of Craniofacial Surgery, 17(3), 413-419.

34) Morfologia craniana, qualidade da amamentação, tipo de parto e sexo de recém-nascidos de mães que amamentam. Research, Society and Development, v. 12, n. 2, e8912239897, 2023.

(CC BY 4.0) | ISSN 2525-3409 | DOI: <http://dx.doi.org/10.33448/rsd-v12i2.39897>

35) Discussão acerca da cobertura de tratamento ortótico pelas operadoras de planos/seguros de saúde brasileiras em casos de braquicefalia e plagiocefalia posicionais em bebês. Roberto Luiz pardini Ferreira de Almeida. Santos/SP 2021.

[https://unisanta.br/arquivos/mestrado/direito/dissertacoes/Dissertacao\\_ROBERTO\\_LUIZPARDINIFERREIRADEALMEIDA519.pdf](https://unisanta.br/arquivos/mestrado/direito/dissertacoes/Dissertacao_ROBERTO_LUIZPARDINIFERREIRADEALMEIDA519.pdf)

36) Determinação radiológica do índice e do tamanho craniano por mensuração dos

diâmetros cranianos em uma população infantil brasileira. Radiol. Bras. 2008 Jul/Ago;41(4):229–234.

[http://www.rb.org.br/detalhe\\_artigo.asp?id=1055&idioma=Portugues](http://www.rb.org.br/detalhe_artigo.asp?id=1055&idioma=Portugues)

37) As Medidas Cranianas no Diagnóstico das Craniossinostoses. José Aloysio Costa Val Filho. Faculdade de Medicina da UFMG. 2013.

[https://repositorio.ufmg.br/bitstream/1843/BUBD-A2DFW5/1/tese\\_\\_total\\_revisadal.pdf](https://repositorio.ufmg.br/bitstream/1843/BUBD-A2DFW5/1/tese__total_revisadal.pdf)

38) Classificação dos Tipos de Crânio por Meio de Índice Craniano: Uma Visão Antropológica e Forense. Giuliano Roberto Gonçalves; Roberta Barroso Gomes. Laboratório de Anatomia Humana, UniMetrocamp/Wyden. Grupo de Estudos em Anatomia Humana - GEAH, UniMetrocamp/Wyden.

<https://www.even3.com.br/anais/mpct2019/157055-classificacao-dos-tipos-de-cranio-por-meio-de-indice-craniano--uma-visao-antropologica--e-forense/>

39) Infant Cranial Deformity: Cranial Helmet Therapy or Physiotherapy? Int. J. Environ. Res. Public Health 2020, 17, 2612; doi:10.3390/ijerph17072612. [www.mdpi.com/journal/ijerph](http://www.mdpi.com/journal/ijerph)

40) Diagnostico Diferencial. "Cranioestenose X Assimetrias Posicionais". Clínica Heads

<http://clinicaheads.com.br/diagnostico-diferencial/>

41) Efeitos da adesão ao tratamento de terapia de reposicionamento, fisioterapia e órteses de remodelação craniana em lactentes com deformação craniana. J. Rehabil. Assist. Technol. England. 2024. Abr 30:11:20556683241250310. doi: 10.1177/20556683241250310. eCollection 2024. Jan-Dez.

<https://journals.sagepub.com/doi/pdf/10.1177/20556683241250310>

42) Classificação clínica da plagiocefalia deformacional segundo Argenta: um estudo de confiabilidade. J Cirurgia Craniofacial. Maio de 2008;19(3):664-8. doi: 10.1097/SCS.0b013e31816ae3ec.

43) Eficácia dos tratamentos conservadores na plagiocefalia posicional em lactentes: uma revisão sistemática. Crianças (Basileia). 7 de julho de 2023;10(7):1184.

<file:///C:/Users/f0263285/Downloads/children-10-01184.pdf>

44) Diretrizes: Revisão sistemática do Congresso de Cirurgiões Neurológicos e diretrizes baseadas em evidências sobre o papel da terapia de órtese de moldagem craniana (capacete) para pacientes com plagiocefalia posicional. Diretriz Prática. Neurocirurgia. Novembro de 2016;79(5):E632-E633.

doi: 10.1227/NEU.0000000000001430.

45) Órtese de remodelação craniana para crianças com deformidades deformais do crânio: uma revisão sistemática sobre os fatores que afetam o sucesso e a duração do tratamento. Neurocirurgia Mundial: X Volume 23, julho de 2024, 100386.

<https://www.sciencedirect.com/science/article/pii/S2590139724001170?via%3Dihub>

**V – DATA:**

10/01/2025

NATJUS – TJMG