

RESPOSTA RÁPIDA 216 /2014

Assunto: COLANGIOPANCREATOGRÁFIA RETRÓGRADA ENDOSCÓPICA

SOLICITANTE	Ilmo Dr. Eduardo Soares de Araújo
NÚMERO DO PROCESSO	0019519.55.2014.8.13.0026
DATA	24/04/2014
SOLICITAÇÃO	<p>Nesta data recebi a petição inicial de pessoa requerendo a realização do exame CPER (Colangeo Pancreato Endoscópico Retrogada). Segundo o pedido, o autor é portador de colicistite aguda, com coledocolitíase por icterícia obstrutiva e cálculo encravado na papila. Disse que se dirigiu à rede pública, mas, apesar de constar na lista do SUS, não há prestador de serviço para a realização do exame, que é de alto custo. Requereu, assim, liminarmente, que os requeridos custeiem o referido exame.</p> <p>Encaminho, em arquivos anexos, cópia da petição inicial e dos documentos apresentados pelo autor.</p> <p>Solicito informações no prazo de 72 horas, após o que apreciarei o pedido de liminar. A realização do exame é disponibilizada pela rede pública? Há alternativas, além da pleiteada, para o caso do autor, disponíveis na rede pública?</p> <p>Atenciosamente,</p> <p style="text-align: center;">Eduardo Soares de Araújo Juiz de Direito</p>

RESPOSTA

1. O que é colangiopancreatografia retrógrada endoscópica (CPRE)?
Trata-se de um procedimento endoscópico com a finalidade de diagnosticar e tratar lesões de colédoco e pâncreas.
Deve ser feito por profissional altamente treinado em centro de referência (Hospital terciário), por não ser isento de riscos.
Em Minas Gerias poderá ser realizado com segurança no Hospital das Clínicas da UFMG e na Santa Casa de Belo Horizonte pelo SUS.
O procedimento é realizado pelo SUS com o código 0209010010

2. Dados clínicos e resultados de exames de imagem do paciente:

A ultrassonografia é o exame “padrão ouro” para o diagnóstico da colecistite, sendo o espessamento da parede da vesícula a alteração mais sugestiva da colecistite aguda.

Resultado de exame ultrassonográfico realizado em 05/03/2014.

FÍGADO: a forma é regular, a superfície é lisa e dimensões normais. Parênquima com ecogenicidade normal e ecotextura homogênea. Vasos hepáticos sem alterações evidentes. Não há sinais de dilatação das vias biliares intra-hepáticas. Veia porta sem alterações medindo 1,4cm.
SISTEMA BILIAR: vesícula biliar com paredes ESPESSA, MEDINDO 6 MM (N= ATÉ 4 MM), apresentando imagem irregular, hiperecótica, com sombra acústica posterior, medindo 0,4 cm
Espessura da parede: 0,6cm; diâmetro do fundo: 3,7cm; Diâmetro do hepatocolédoco: 0,2cm. Hépato-colédoco de calibre normal.


PÂNCREAS: visibilizados cabeça e corpo, com dimensões normais, limites precisos e ecotextura típica.

Clínica São Judas
Ultrassonografia

Estruturas Sup
P€

Continuação..
CONCLUSÃO:

Exame ecográfico compatível com:
COLECISTITE CRONICA CALCULOSA
COLECISTITE AGUDA


Dr. Eduardo Rennó Vianna
CRM: 19440

Diante desse resultado já estava claro o diagnóstico do paciente, inclusive com identificação da localização do cálculo.

Papel da ultrassonografia no diagnóstico de cálculo de vesícula biliar

O espessamento da parede da vesícula biliar é classificado em discreto (entre 4 e 7 mm) ou acentuado (maior que 7 mm).

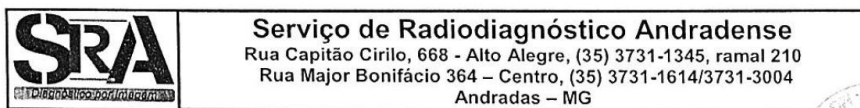A colecistite aguda calculosa é a complicação inflamatória mais comum que acomete a vesícula biliar. É a quarta causa mais comum de abdome agudo que necessita de internação hospitalar. Em 95% dos casos decorre da obstrução persistente por cálculos no infundíbulo ou no ducto cístico. Essa é a principal causa de espessamento ultrassonográfico da vesícula biliar. Em geral, a parede mede menos que 7 mm de espessura e tem contornos regulares.

Outro achado ultrassonográfico importante, por aumentar a especificidade do método, é a presença de cálculos.

O espessamento da parede da vesícula biliar, associado ao sinal de Murphy (dor à palpação do abdome na região da vesícula) corresponde ao diagnóstico de cálculo biliar em 94% das vezes.¹

Mesmo com o diagnóstico ultrassonográfico, mais de um mês após o exame, foi solicitada uma tomografia total de abdome, cujo resultado se reproduz aqui.

Resultado da tomografia de abdome, realizada em 06/04/2014.



Impressão:

1. Sinais de acometimento inflamatório pancreático inicial afetando o processo uncinado pancreático. Não há sinais de coleções ou necrose parenquimatosa pancreática.
2. Linfonomegalia peri pancreática e no hilo hepático.
3. Discreto espessamento das paredes da vesícula biliar. A caracterização de cálculos é melhor realizado estudo ultrassonográfico.
4. Não há dilatação de vias biliares intra ou extra-hepáticas.

Achado adicional:

Vértebra de transição articulada ao sacro à esquerda.
Derrame pleural laminar bilateral.

¹ Barbosa ABR, Souza LRMF, Pereira RS, D'Ippolito G. Espessamento parietal da vesícula biliar no exame ultrassonográfico: como interpretar. Radiol Bras 2011; 44(6):381-87.

Esse exame, que não é o padrão ouro para o diagnóstico da colelitíase, confirmou os achados anteriores de espessamento da parede da vesícula e, como era de se esperar, não foi capaz de diagnosticar o cálculo, por não se tratar de método diagnóstico adequado para essa finalidade.

3. Qual a conduta diante desses achados clínicos do paciente com dor persistente e com esses resultados de exames de imagem?
A conduta indicada diante do quadro é a retirada do cálculo, que pode ser feita por via laparoscópica ou por cirurgia aberta, com segurança. A cirurgia laparoscópica apresenta o mesmo resultado obtido pela colangiopancreatografia retrógrada endoscópica, com baixo índice de complicações. Os resultados estão mais diretamente relacionados à habilidade cirúrgica do profissional que propriamente à técnica cirúrgica.

4. Conclusão:

A colangiopancreatografia retrógrada é um procedimento delicado, que exige muita habilidade e experiência do profissional, além de complexa infraestrutura de apoio, sendo preferível realizá-la em centro de referência. No caso de se optar por esse tipo de tratamento, é aconselhável que seja realizada em centro de referência em Belo Horizonte.

O paciente tem o diagnóstico de colecistite calculosa há mais de um mês. Uma vez que o mesmo é sintomático, a cirurgia é o tratamento de escolha. A cirurgia para a retirada do cálculo e/ou da vesícula pode ser realizada por via aberta, laparoscópica ou por colangiopancreatografia retrógrada, com resultados satisfatórios e semelhantes para qualquer das três técnicas.

A demora no tratamento pode expor o paciente a complicações e piora do prognóstico². A busca por procedimento complexo, que demanda deslocamento para centro de referência pode ser desnecessária e até prejudicial para o paciente.

² Selvan GK, Christopher D, Christian G ET AL . Early versus delayed laparoscopic cholecystectomy for people with acute cholecystitis. Cochrane Database of Systematic Reviews. In: The Cochrane Library, Issue 3, Art Nº CD005440. DOI:10.1002/14651858. CD 005440.pub4