



Tribunal de Justiça do Estado de Minas Gerais

Av. Augusto de Lima, 1549, 3º andar, sala P-358, Fórum Lafayette
Belo Horizonte – MG CEP 30190-002

NOTA TÉCNICA

IDENTIFICAÇÃO DA REQUISIÇÃO

SOLICITANTE: MM. Juiza de Direito Dra. Maria Isabela Freire Cardoso

PROCESSO Nº.: 433190123953

SECRETARIA: UJ - 2º Juiz de Direito do Juizado Especial Cível

COMARCA: Montes Claros

I – DADOS COMPLEMENTARES À REQUISIÇÃO:

REQUERENTE: V. S. D. S.

IDADE: 41 anos

PEDIDO DA AÇÃO: Procedimento/exame complementar CPRE + papilotomia endoscópica retrógrada com extração de cálculos do colédoco

DOENÇA(S) INFORMADA(S): K 80.5

FINALIDADE / INDICAÇÃO: Risco de colangite aguda, sepse e óbito

REGISTRO NO CONSELHO PROFISSIONAL: CRMMG 43.743

NÚMERO DA SOLICITAÇÃO: 2019.0001355

II – PERGUNTAS DO JUÍZO: Solicita informações acerca do procedimento pretendido, a patologia apresentada, bem como sobre o tratamento prescrito e competência para a sua realização.

III – CONSIDERAÇÕES/RESPOSTAS:

Conforme dados de documentos médicos datados de 04/06/2019, trata-se de VSDS, **41 anos com o diagnóstico de litíase primária do colédoco**. História de **colecistectomia há 20 anos**. Atualmente **apresentando episódios repetidos de pancreatite aguda biliar, com necessidade de internação hospitalar**. Submetida a **colangiressonância que evidenciou coledolitíase do terço distal do colédoco**. Recente quadro clínico e laboratorial de **icterícia colestática**. **Necessita urgentemente ser submetida a CPRE + papilotomia endoscópica**



Tribunal de Justiça do Estado de Minas Gerais

Av. Augusto de Lima, 1549, 3º andar, sala P-358, Fórum Lafayette
Belo Horizonte – MG CEP 30190-002

retrógrada, com extração de cálculos do colédoco, devido ao risco de novos episódios de pancreatite biliar, colangite, sepse e óbito.

Coledocolitíase refere-se à presença de cálculos nas vias biliares, que pode ser habitualmente secundária à doença da vesícula biliar e em raros casos primária. Entre 5 a 20% dos pacientes com doença da vesícula biliar vão apresentar coledocolitíase secundária. A coledocolitíase primária é observada em pacientes com bile espessa como os portadores de fibrose cística ou idosos com diverticulite. A coledocolitíase pode evoluir com graves complicações, destacando-se a colangite (infecção do trato biliar) e a pancreatite, sendo essa última, a complicação mais temida da coledocolitíase. Pode apresentar manifestações muito graves e ocasionar o óbito. Dentre as complicações destacam-se pseudocistos, ascite, derrame pleural, diabetes, e trombose de vasos do baço. O risco de morte é estimado em até 10%, na falência de um órgão e até 54% na pancreatite necrotizante.

Clinicamente os pacientes com coledocolitíase apresentam **dor abdominal, náuseas e vômitos. Pode cursar com alteração da função hepática (detectada pela elevação nos exames laboratoriais hepáticos) ou pancreática. A dor tipicamente é resolvida quando os cálculos são expelidos espontaneamente ou extraídos por procedimento endoscópico ou cirurgia. Se a coledocolitíase não for diagnosticada e tratada de forma adequada pode levar a colangite, pancreatite aguda e, em casos graves, cirrose biliar secundária e hipertensão portal. O diagnóstico é feito por meio de uma combinação de sintomas, exame físico, ultrassonografia e exames laboratoriais. Os cálculos podem não ser visualizados pela ultrassonografia, neste caso o diagnóstico pode ser realizado por colangiressonância.**

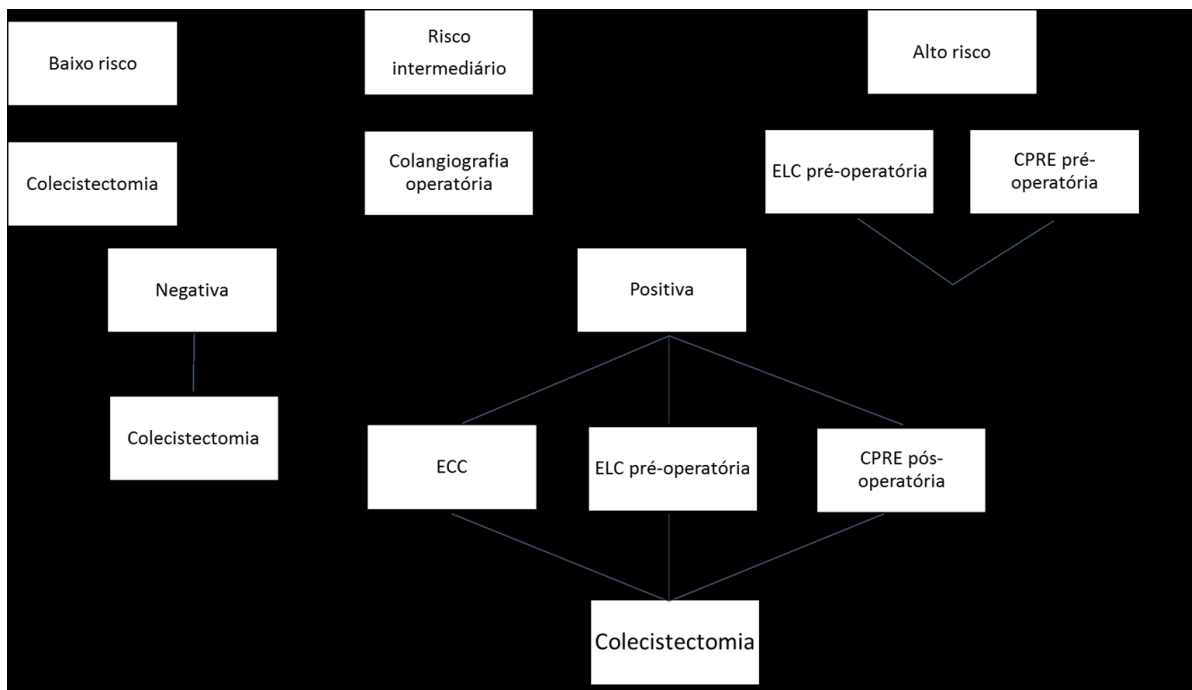
A Sociedade Americana de Endoscopia Gastrointestinal (ASGE) desenvolveu uma estratificação de risco para coledocolitíase: baixo <10%, intermediário 10-50% e alto risco para coledocolitíase >50%, conforme a



Tribunal de Justiça do Estado de Minas Gerais

Av. Augusto de Lima, 1549, 3º andar, sala P-358, Fórum Lafayette
Belo Horizonte – MG CEP 30190-002

visualização dos cálculos, presença de colangite, elevação grave da bilirrubina ou outros exames hepáticos ou pancreáticos. Pacientes categorizados como sendo de alto risco têm presença de um fator muito forte (cálculo no colédoco observado na ultrassonografia, ou sinais clínicos de colangite, ou bilirrubina total > 4 mg/dl); ou presença de dois fatores fortes (dilatação no colédoco > 6 mm no ultrassom e bilirrubina total entre 1,8 – 4 mg/ dl). **O manejo proposto pela ASGE varia conforme este risco, podendo ser resumido na figura abaixo:**





Tribunal de Justiça do Estado de Minas Gerais

Av. Augusto de Lima, 1549, 3º andar, sala P-358, Fórum Lafayette
Belo Horizonte – MG CEP 30190-002

Adaptado de ASGE Standards of Practice Committee. The role of endoscopy in the evaluation of suspected choledocholithiasis. Gastrointest Endosc 2010; 71:1. Copyright © 2010.

Dado o potencial de complicações graves a coledocolitíase deve ser tratada adequadamente com intervenção na via biliar que pode ser cirúrgica, endoscópica (indicada no período pré, pós ou pér operatório durante a colecistectomia) ou videolaparoscópica. A retirada dos cálculos das vias biliares inicialmente realizada por cirurgia aberta convencional, com o fortalecimento da realização de procedimentos minimamente invasivos e com aumento da expertise do cirurgião, a técnica laparoscópica por via transcística (dependente do tamanho do cálculo e sua localização no colédoco terminal) ou por endoscopia, ganhou seu espaço. Assim os cálculos, habitualmente, são extraídos sem cirurgia por meio endoscópico da colangiopancreatografia endoscópica retrógrada (CPRE), ou com cirurgia de exploração laparoscópica do colédoco (ELC). A CPRE em pacientes com coledocolitíase diagnosticados no período pré-operatório é o tratamento de escolha para a maioria dos autores por ser minimamente invasivo em comparação as demais alternativas e representar mais conforto para o paciente e equipe cirúrgica.. A ELC associada à colecistectomia em um mesmo ato cirúrgico é uma opção para casos de fracasso. É um procedimento com maior dificuldade técnica relacionada a menor disponibilidade dos equipamentos necessários a tal intervenção. Pacientes com alto risco de apresentar cálculos biliares comuns e com vesícula biliar intacta geralmente realizam CPRE com remoção de cálculos, seguida de colecistectomia eletiva, ou são submetidos a colecistectomia com colangiografia intra-operatória, seguida de CPRE intraoperatória ou pós-



Tribunal de Justiça do Estado de Minas Gerais

Av. Augusto de Lima, 1549, 3º andar, sala P-358, Fórum Lafayette
Belo Horizonte – MG CEP 30190-002

operatória. As opções seriam a exploração cirúrgica ou laparoscópica do ducto comum. **A CPRE com colecistectomia adiada (CPRE pré-colecistectomia) é apropriada em pacientes com colangite aguda, com evidências contínuas de obstrução biliar e pancreatite aguda, e em pacientes que são candidatos cirúrgicos com mau prognóstico. Pacientes com risco intermediário podem ser submetidos a ultrassonografia endoscópica pré-operatória ou colangiopancreatografia por ressonância magnética, ou proceder à colecistectomia laparoscópica com colangiografia intra-operatória ou ultrassonografia.** As escolhas subsequentes de gerenciamento são como acima. Pacientes de baixo risco sintomáticos podem proceder diretamente à colecistectomia sem testes adicionais, desde que cálculos biliares ou lodo tenham sido observados em imagens pré-operatórias.

A CPRE é uma técnica endoscópica na qual um endoscópio de visualização lateral é guiado para o duodeno, permitindo a passagem de instrumentos para os ductos biliares e pancreáticos, que são opacificados pela injeção de um meio de contraste, permitindo assim, não só a visualização radiológica mas uma variedade de intervenções terapêuticas. É um procedimento endoscópico relativamente complexo, pois requer equipamento especializado e tem uma longa curva de aprendizado para desenvolver proficiência. A CPRE pré-operatória para extração de cálculos do colédoco, seguido por colecistectomia laparoscópica é uma opção popular, pois é assegurado ao cirurgião um ducto claro, sem obstrução distal, reduzindo o risco de vazamento de bile no pós-operatório e a necessidade de mais procedimentos. Seus benefícios no manejo minimamente invasivo de distúrbios biliares e pancreáticos são desafiados por um maior potencial para complicações sérias do que qualquer outra técnica endoscópica padrão. A pancreatite é a complicação mais comum relacionada à CPRE e outras incluem sangramento, infecção e perfuração. Os fatores de risco para



Tribunal de Justiça do Estado de Minas Gerais

Av. Augusto de Lima, 1549, 3º andar, sala P-358, Fórum Lafayette
Belo Horizonte – MG CEP 30190-002

complicações relacionadas à CPRE são relacionados ao operador (treinamento); ao método (dificuldade de canulação, esfínterotomia biliar e esfínterotomia pré-cortada); e ao paciente (disfunção do esfíncter de Oddi, divertículo periampolar e cirrose). Segundo a Sociedade Brasileira de Endoscopia Digestiva (SOBED), apresenta a vantagem de permitir, numa mesma sessão, detectar e tratar anomalias da árvore biliar ou do canal pancreático principal. Assim, é possível durante uma CPRE extrair cálculos, executar dilatações do canal com balão ou colocar stents para reduzir obstruções por tumor. Os dados de ECR e de revisões sistemáticas mostraram que a CPRE não apresentou diferença na eficácia e segurança quando comparada à ELC.

No Sistema Único de Saúde (SUS) essa tecnologia está cadastrada como procedimento diagnóstico no Sistema de Gerenciamento da Tabela de Procedimentos, Medicamentos e OPM do SUS – SIGTAP para fins diagnóstico código 02.09.01.001-0 - COLANGIOPANCREATOGRÁFIA RETROGRADA (VIA ENDOSCÓPICA) e a descrição menciona que a mesma também pode ser usada para fins terapêuticos. Recentemente a CONITEC analisou sua inclusão no SUS para que a opção terapêutica seja acessível no SUS. Concluiu que para tal é necessário um reajuste do valor do procedimento de forma a contemplar os custos com os insumos relacionados ao procedimento. Assim, dado que a CPRE não apresentou diferença na eficácia e segurança quando comparada à ELC, foi discutida em plenário a necessidade de contemplar a CPRE para fins terapêuticos nos mesmos valores que a ELC (separadamente do uso diagnóstico), no tratamento de coledocolitíase, sem colecistectomia prévia, possibilitando ao médico a escolha entre os dois procedimentos.

Conclusão: o caso em tela solicita CPRE + papilotomia endoscópica retrógrada, com extração de cálculos do colédoco, para paciente de 41 anos com o diagnóstico de litíase primária do terço distal do colédoco. Passado de colecistectomia que vem apresentando episódios repetidos de pancreatite



Tribunal de Justiça do Estado de Minas Gerais

Av. Augusto de Lima, 1549, 3º andar, sala P-358, Fórum Lafayette
Belo Horizonte – MG CEP 30190-002

aguda biliar e risco de colangite, sepse e óbito.

Coledocolitíase refere-se à presença de cálculos nas vias biliares, que se não for diagnosticada e tratada de forma adequada pode levar a colangite, pancreatite aguda e, em casos graves, cirrose biliar secundária e hipertensão portal. Suas opções terapêuticas atuais são CPRE terapêutica e a ELC. O tratamento da coledocolitíase é a indicação mais frequente de CPRE terapêutica, especialmente no tratamento das doenças obstrutivas das vias biliopancreáticas, por ser minimamente invasivo em comparação as demais alternativas e representar mais conforto para o paciente e equipe cirúrgica. .

O exame de CPRE é disponibilizado pelo SUS, código 02.09.01.001-0 da tabela SIGTAB, para fins diagnóstico, mas sua descrição menciona que a mesma também pode ser usada para fins terapêuticos. Recentemente a CONITEC analisou sua inclusão no SUS para que a opção terapêutica seja acessível no SUS e concluiu que para tal é necessário um reajuste do valor do procedimento de forma a contemplar os custos com os insumos relacionados ao procedimento. Assim a CONITEC sugeriu que a CPRE para fins terapêuticos seja uma opção à ELC (inclusive em valores de tabela SIGTAP), no tratamento de coledocolitíase sem colecistectomia prévia, possibilitando ao médico a escolha entre os dois procedimentos, já que a CPRE não apresenta diferença na eficácia e segurança quando comparada à ELC,

IV – REFERÊNCIAS:

1) Ministério da Saúde Secretaria de Ciência, Tecnologia e Insumos Estratégicos Departamento de Gestão e Incorporação de Tecnologias em Saúde Coordenação de Avaliação e Monitoramento de Tecnologias CONITEC. Relatório de Recomendação Abril de 2019. Colangiopancreatografia endoscópica retrógrada pré-cirúrgica no tratamento de coledocolitíase. Brasília, 2019. 20p. Disponível em:



Tribunal de Justiça do Estado de Minas Gerais

Av. Augusto de Lima, 1549, 3º andar, sala P-358, Fórum Lafayette
Belo Horizonte – MG CEP 30190-002

http://conitec.gov.br/images/Consultas/Relatorios/2019/Relatorio_colangiopancreatografia_endoscopica_retrograda_coledocolitiase_CP_32_2019.pdf

2) Vettoretto N, Arezzo A, Famiglietti F, Cirocchi R, Moja L, Morino M. Laparoscopic-endoscopic rendezvous versus preoperative endoscopic sphincterotomy in people undergoing laparoscopic cholecystectomy for stones in the gallbladder and bile duct. **Cochrane Database of Systematic Reviews**. 2018; Issue 4. Art. No.: CD010507 Disponível em: file:///C:/Users/f0206128/Downloads/Vettoretto_et_al-2018-Cochrane_Database_of_Systematic_Reviews.pdf

3) Dasari BVM, Tan CJ, Gurusamy KS, Martin DJ, Kirk G, McKie L, Diamond T, Taylor MA. Surgical versus endoscopic treatment of bile duct stones. **Cochrane Database of Systematic Reviews**. 2013; Issue 12. Art. No.: CD003327. Disponível em:

<https://www.cochranelibrary.com/cdsr/doi/10.1002/14651858.CD003327.pub4/epdf/full>.

4) Papadaxis MA & Mcphee SJ. **Currents Medical Diagnosis & Treatment** 26. ed. New York: Lange Medical Publications, 2017.

5) Ministério da Saúde DATASUS. Sistema de Gerenciamento da Tabela de Procedimentos, Medicamentos e OPM do SUS. Disponível em: <http://sigtap.datasus.gov.br/tabela-unificada/app/sec/inicio.jsp>.

V – DATA:

21/08/2019

NATJUS - TJMG