

NOTA TÉCNICA

IDENTIFICAÇÃO DA REQUISIÇÃO

CÂMARA/VARA: Vara Empresarial, da Fazenda Pública e Autarquias, de Registros Públicos e de Acidentes do Trabalho da Comarca de Betim

COMARCA: Betim

I – DADOS COMPLEMENTARES À REQUISIÇÃO:

NÚMERO DA SOLICITAÇÃO: 2024.0006075

IDADE: 66 anos

Sexo: Feminino

DOENÇA(S) INFORMADA(S): CID 10: C20.9

PEDIDO DA AÇÃO: Medicamento Regorafenibe

FINALIDADE / INDICAÇÃO: Impedir a progressão e óbito

REGISTRO NO CONSELHO PROFISSIONAL: CRN 9-79569-19.672; CRMSp 100.649, CRMMG 12.935, 23.499, 24.567, 26.104, 33.219, 34.317, 34.515, 35.156, 43,348, 50,047, 54.551, 46.696, 57.199, 60.210, 60.232, 61.046, 61.708, 63.198, 65.437, 66.292, 66.707, 70.795, 71.524, 71.547, 71.756, 76.416, 85.962, 85.974,

II – PERGUNTAS DO JUÍZO:

-O tratamento efetivo para o paciente seria o uso do medicamento pleiteado?

-Pelo diagnóstico apresentado, é necessário o uso do medicamento? -O medicamento será prejudicial ao paciente? -O medicamento deverá ser fornecido ao paciente na forma prescrita nos autos?

III – CONSIDERAÇÕES/RESPOSTAS:

Conforme inúmeros documentos, de 2022, 2023, 2024, sendo estes últimos de 01/07, 09/07 15/07/2024, trata-se de paciente MGBP, **66 anos**, com diagnóstico **ca de reto**, cT4cN2M1, **pT4pN2M1 estágio IV**, **Kras mudado e MSE - metástases hepáticas e pulmonares**. Iniciou sintomas de muco, **sangue e alteração do hábito intestinal em dezembro/21**. **Toque retal tumoração** retal em fevereiro/22, **colonoscopia com biopsia** em abril/22 **adenocarcinoma colônico**, maio/22, **ressonância de pelve lesão expansiva de reto baixo em contato íntimo com parede vaginal**, com **linfonodo mesentéricos e obturatórios sugerindo acometimento**.

Implante de cateter de longa permanência, suplementação nutricional, e quimioterapia neoadjuvante com fluoracil e leucovorin, concomitante a radioterapia de maio a julho/22. Cirurgia retossigmoidectomia e enucleação de nódulo hepático em 10/22. Anátomo patológico adenocarcinoma colônico acometendo até a muscular própria, com invasão angiolinfática e de 03 de 12 linfonodos e adenocarcinoma metastático em fígado. Reestadiamento por tomografia em 09/22 nódulo no segmento VIII. Quimioterapia com FOLFOX de dezembro/22 a julho/23, porém progressão da doença pulmonar na TC de tórax. Iniciado suplemento enteral e tratamento com FOLFIR, mas intercorreu com episódio neurológico, potencial de vasoespasma e nova progressão. Mantendo performance status, trocado tratamento para irinotecano isolado. Resultado KRAS mutado G12D MSE. Modificado esquema de quimioterapia para CAPOX, com nova progressão após 6 ciclos. Mantendo PS2, tendo usado todas as drogas ativas e indicadas para o tumor, porém com progressão da doença, dor e inapetência. Necessário o uso de regorafenibe 160mg (4 comp de 40mg/dia) por 21, com intervalo de 7 dias entre cada ciclo, o mais breve possível, até a progressão da doença ou toxicidade impeditiva, visando impedir a progressão da doença e óbito.

O câncer colorretal (CCR) é uma nomenclatura que designa o câncer que acomete o intestino grosso (o cólon e o reto), incluindo o cólon, a junção retossigmoide, o reto, o ânus e o canal anal, a despeito das diferenças nas características epidemiológicas e biológicas dos tumores, particularmente de ânus e canal anal. É um dos tumores mais comum do trato digestivo, e geralmente é mais frequente após a sexta década de vida, ocorrendo em até 90% de todos os casos, em pacientes com idade superior a 50 anos. Geralmente, são derivados de pólipos adenomatosos, neoplasia benigna do trato gastrointestinal, que sofre malignização com o tempo, sob influência de fatores genéticos e ambientais. Em sua gênese além dos fatores ambientais, condições

hereditárias como polipose adenomatosa familiar, CCR hereditário sem polipose denominado síndrome de Lynch, síndrome do carcinoma colorretal hereditário, polipose juvenil familiar, síndrome do adenoma plano e síndrome de Peutz-Jeghers; e processos inflamatórios também estão envolvidos. Assim pacientes com doença inflamatória intestinal: doença de Crohn, e colite ulcerativa têm risco estimado aumentado de desenvolver CCR, do que a população geral sendo este maior na colite risco 40% a mais, após 25 anos de doença.

Até 85% dos CCR ainda são diagnosticados tardiamente, em estágios avançados da doença em pacientes sintomáticos. Medidas de rastreio para a identificação precoce do tumor poderiam diminuir este número, principalmente em pacientes com alto risco, permitindo maiores chances de cura. De acordo com as Diretrizes Diagnósticas e Terapêuticas (DDT) do **Câncer de Cólon e Reto do Ministério da Saúde**, Portaria SAS/MS nº 958, 26 de setembro de 2014, **o diagnóstico do câncer de cólon é determinado pelo exame histopatológico de biópsia tumoral obtida por colonoscopia ou peça cirúrgica.** A colonoscopia é o método preferencial de diagnóstico. O exame radiológico contrastado do cólon, conhecido como enema opaco, deve ser reservado para quando existe contra-indicação ou não há acesso à colonoscopia. **Metástases intra-abdominais e pélvicas** devem ser **investigadas por** exame ultrassonográfico (US), tomografia computadorizada (TC) ou ressonância magnética (RNM), e **pulmonares por radiografia simples de tórax ou TC, a critério médico.** Na suspeita de **câncer retal pela história clínica é mandatória o exame proctológico, com retossigmoidoscopia visando a identificação do local da lesão e obtenção de biópsia para exame histopatológico.** Para **casos confirmados da doença, o US endorretal deve ser realizado, quando possível, para avaliação de infiltração e extensão do tumor de reto. A TC por emissão de pósitrons (PET-CT) é indicada para detecção de metástase,** exclusivamente hepática e potencialmente ressecável.

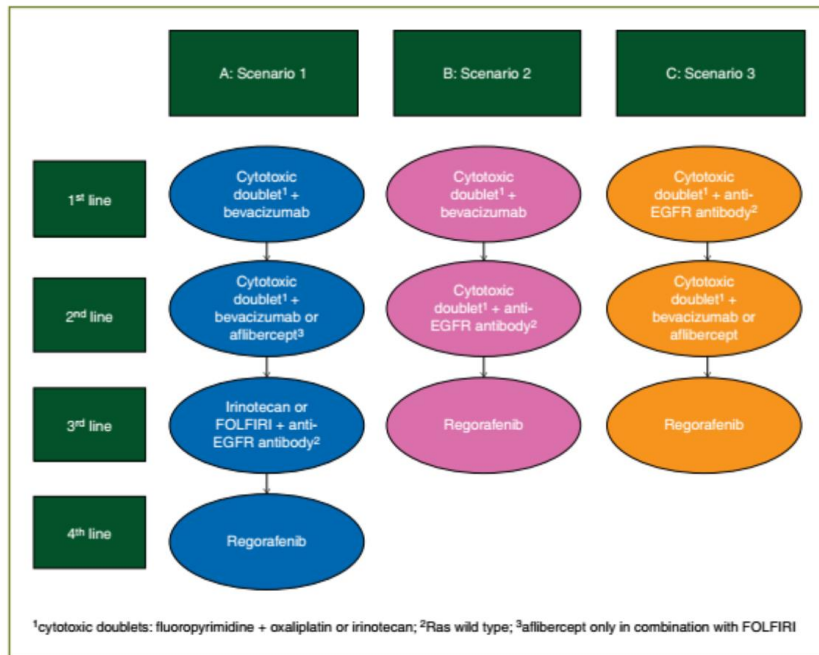
O CCR tem relação com o gene RAS que regula função no crescimento e regulação celular afetando diversas funções celulares, como proliferação celular, apoptose, migração e diferenciação. **O principal proto-oncogene encontrado no CCR é a isoforma KRAS e a NRAS. Os métodos de teste de mutação do gene RAS, não são disponibilizados no Sistema Único de Saúde (SUS). Baseiam-se principalmente em reação em cadeia da polimerase (PCR), análise de alta resolução da curva de desnaturação do DNA, sistema de mutação de amplificação refratária e análise de polimorfismo de fragmentos de restrição do DNA genômico e ajudam no direcionamento do tratamento.**

O CCR é classificado de acordo com a extensão da infiltração da parede intestinal e conforme a presença ou ausência de disseminação para os linfonodos ou órgãos distantes, como fígado e pulmões. A classificação TNM, da União Internacional Contra o Câncer (UICC) e American Joint Committee on Cancer (AJCC), é o sistema de estadiamento mais comum aceito para estadiar cancer. O estadiamento é ferramenta potente para direcionar o tratamento e avaliar o prognóstico dos pacientes. Considera-se que no estágio inicial, sem comprometimento de outros órgãos, o CCR apresenta bom prognóstico, com sobrevida em 5 anos de 65,1% segundo o National Cancer Institute. Na doença localizada com tumor confinado ao sítio primário (39% dos casos), a sobrevida relativa estimada é de 91%, 44 a 83% dependendo do acometimento linfonodal, estágio III. Em 21% dos casos a doença é metastática (m), considerado estágio IVA ou IVB, a sobrevida cai para 8-13,5%. O local mais comum de metástases é o fígado, que chega a representar o único sítio de metástase em 20-35% dos casos, já que a principal drenagem local se faz pela circulação porto-hepática. Estima-se que as metástases hepáticas afetem a cada ano quase metade dos 1,4 milhões de pacientes com CCR em todo mundo, sendo responsável por dois terços das mortes nesses pacientes, com sobrevida média sem tratamento de 5 a 12 meses.

O tratamento padrão na doença localizada de cólon ou reto é a **ressecção cirúrgica (via aberta ou laparoscópica) do tumor primário e linfonodos regionais**. Para a fase inicial é recomendada a cirurgia, com retirada da parte afetada do intestino e nódulos linfáticos próximos à região. Posteriormente, **a radioterapia associada ou não à quimioterapia é utilizada para diminuir a possibilidade de retorno tumoral. Em caso de metástases, as chances de cura se tornam reduzidas**. De acordo com a, European Society for Medical Oncology (ESMO), **o tratamento sistemático do CCR metastático pode ser realizado com: agentes citotóxicos (fluoropirimidinas, oxaliplatina, leucovorin, irinotecano); agentes biológicos do tipo: anti-VEGF (bevacizumabe, aflibercepte), anti-EGFR (cetuximabe, panitumumabe) e inibidores multiquinases (regorafenibe)**.

O uso destas medicações está condicionado às características individuais do cuidado ao paciente, sendo de grande importância o conceito de cuidado contínuo na escolha da estratégia de um regime ou a sequência nas diferentes linhas. Tem sido demonstrado que quando um número maior de pacientes é exposto a todos os agentes citotóxicos disponíveis, a sobrevida é mais longa, e é provável que este conceito também possa ser extrapolado para os agentes biológicos. Portanto, diferentes cenários podem ser desenvolvidos e o uso de citotóxicos concomitante a agentes biológicos tem sido instituído já como opção de 1ª linha. **A escolha de um dos cenários dependerá da caracterização molecular do tumor, do objetivo do tratamento, da toxicidade dos agentes, do conhecimento de que os anticorpos anti-EGFR também têm uma elevada atividade em linhas mais tardias e das expectativas do paciente**. As mutações em RAS foram associadas a diminuição nas taxas de resposta de determinadas estratégias de tratamento, sendo o status mutacional de RAS um fator crítico

no uso de agentes biológicos. O quadro abaixo elucida as opções de



tratamento em cada cenário.

O regorafenibe, Stivarga®, produzido pela Bayer, é um inibidor multiquinase oral que demonstrou bloquear a atividade de várias

proteínas quinases ativas na oncogênese, angiogênese tumoral, bem como na modulação do microambiente tumoral. Aprovado pelo Food and Drug Administration (FDA) como tratamento de resgate para CCRm refratário, previamente tratado com quimioterapia à base de fluoropirimidina, oxaliplatina e irinotecano; terapia anti-VEGF (por exemplo, bevacizumab, ziv-aflibercept); e, se KRAS de tipo selvagem, terapia anti-EGFR (por exemplo, cetuximabe, panitumumabe). Tem aprovação pela ANVISA em bula para o tratamento de pacientes adultos com tumores estromais gastrintestinais (GIST) metastáticos ou não ressecáveis, que tenham progredido ou experimentaram intolerância ao tratamento prévio com imatinibe e sunitinibe, carcinoma hepatocelular (CHC) que tenham sido previamente tratados com sorafenibe, câncer colorretal (CCR) metastático que tenham sido previamente tratados com, ou não sejam considerados candidatos para, as terapias disponíveis. Estas incluem quimioterapia à base de fluoropirimidinas, terapia anti-VEGF e terapia anti-EGFR. Sua dose diária definida (DDD) pela Organização Mundial de Saúde (OMS) não foi estabelecida. Foi aprovado pelo FDA, com base nos resultados do estudo CORRECT de fase III. Além do estudo CORRECT o regorafenibe foi avaliado no CRCm refratário ao tratamento em mais dois grandes ensaios internacionais. No ensaio CORRECT, estudo citado pelo médico assistente, o regorafenibe melhorou a sobrevida global (SG) versus placebo, com uma razão de risco (HR) de 0,77 (intervalo de confiança de 95% [IC]: 0,64e0,94; PZ unilateral 0,0052) e um SG mediana de 6,4 versus 5,0 meses. A sobrevida livre de progressão (SLP) também foi significativamente melhorada (HR: 0,49; IC 95%: 0,42e0,58; P unilateral <0,0001); a mediana de foi de 1,9 contra 1,7 meses. Os eventos adversos ocorreram em 97% dos pacientes que receberam regorafenibe e em 46% dos que receberam placebo. Eventos adversos graves ocorreram em 12 pacientes no grupo regorafenibe (9%) e três no grupo placebo (4%), sendo emergentes do tratamento (TEAEs) de grau III ou superior: eritrodisestesia palmo-plantar (PPE; 17%), diarreia (7%) e hipertensão (7%).

A maioria dos eventos adversos ocorre dentro do primeiro ciclo de tratamento e diminui com o tempo, sugerindo que o reconhecimento precoce e o manejo das toxicidade relacionadas ao medicamento podem aumentar a adesão e a duração do tratamento. Outros estudos demonstraram um aumento na SG num acompanhamento de 7 meses, foi de 8,8 meses no grupo regorafenibe vs 6,3 meses no grupo placebo, também as custas de efeitos colaterais incluindo os de grau III e superior. Assim as evidência atualmente disponíveis sobre eficácia e segurança do regorafenibe para CCRm à terapia padrão em 3^a linha de tratamento é baseada, principalmente, em dois ensaios clínicos randomizados, com certeza da evidência muito baixa, considerando o alto risco de viés e a alta heterogeneidade observada nas análises. Seu uso associado aos melhores cuidados de suporte resultou em ganhos modestos de SG e SLP (1,4 meses e 0,2 meses para SG e SLP, respectivamente, em pacientes de diferentes continentes; 2,5 meses e 1,5 meses para SG e SLP, respectivamente, em pacientes asiáticos) comparado aos melhores cuidados de suporte, mas não foi capaz de evitar deterioração da qualidade de vida, que foi semelhante em ambos os grupos. Mesmo assim, o regorafenibe, foi incorporado como uma opção de tratamento de 3^a linha para CCRm na maioria das diretrizes de prática clínica com quimioterapia, já que há uma lacuna de opção terapêutica para este estágio da doença. Entretanto, as agências internacionais de saúde não recomendam a incorporação do mesmo em seus sistemas de saúde. A organização independente alemã Institut für Qualität und Wirtschaftlichkeit im Gesundheitswesen (IQWiG), concluiu-se que, apesar do efeito positivo sobre o indicador mortalidade global, ocorreram eventos adversos graves, com resultados negativos para o desfecho qualidade de vida relacionada à saúde, não sendo comprovado o benefício adicionado do regorafenibe, em comparação com o melhor cuidado de suporte, para pacientes com CCRm. O National Institute for Health and Care Excellence (NICE), do Reino Unido, foi incapaz de recomendar o uso de regorafenibe

para CCRm porque não foi apresentada nenhuma evidência de tecnologia pelo laboratório Bayer. Também o Comitê de experts do Canadá (**CADTH**) e **PBAC** (Austrália) **não recomendaram o financiamento de regorafenibe para pacientes com CCRm que já foram tratados previamente com quimioterapia** baseada em fluoropirimidina, oxaliplatina, irinotecano, anti-VEGF e anti-EGFR (para KRAS selvagem), **pois comparado com placebo em combinação com melhor cuidado de suporte, o regorafenibe teve uma melhora muito modesta na SG e benefícios na SLP, porém com declínio na qualidade de vida devido maior toxicidade e não custo-efetiva. No Brasil, seu uso, também não se mostra custo-efetivo, uma vez que apresenta uma melhora muito modesta na SG e poucos benefícios na SLP à custa de maiores eventos adversos com um alto custo econômico.**

O SUS disponibiliza cirurgia, radio e quimioterapia baseado em 5-fluorouracil e leucovorin (5-fluorouracil (5-FU) infusional, leucovorin e oxaliplatina – FOLFOX ou irinotecano – FOLFIRI). A DDT descreve a utilização da quimioterapia adjuvante nos estágios III e no estágio II do CCR, a critério médico, com a utilização dos esquemas terapêuticos baseados em 5-FU ou capecitabina – para casos em estágio II, associada ou não a oxaliplatina para casos em estágio III, e relata que não se encontra definido o papel da quimioterapia com terapia alvo usando bevacizumabe ou cetuximabe no tratamento adjuvante do CCR. As opções terapêuticas disponíveis no CCR recidivado, lesões obstrutivas ou hemorrágicas, metástase pulmonar ou metástase hepática, como procedimento primário ou após quimioterapia paliativa regional ou sistêmica são: radioterapia paliativa, com finalidade antiálgica ou hemostática; quimioterapia paliativa regional hepática ou sistêmica; ressecção cirúrgica para lesões hepáticas ou pulmonares. A quimioterapia pré-operatória está indicada para doentes com câncer de reto no estágio II ou III, associada à radioterapia. Empregam-se esquemas terapêuticos baseados em fluoropirimidina. Não há definição quanto ao papel

da quimioterapia com oxaliplatina, irinotecano, bevacizumabe ou cetuximabe previamente à cirurgia. **A utilização do cetuximabe, em associação à quimioterapia paliativa sistêmica com fluoropirimidina, contendo ou não oxaliplatina ou irinotecano, é apontado na DDT para pacientes com metástases hepáticas irressecáveis e ausência ou mínima doença metastática extra-hepática, para permitir a ressecção cirúrgica, porém o significado clínico em termos de benefícios clínicos duradouros ou ganho de sobrevida são desconhecidos.** Neste contexto, o uso de esquema terapêutico contendo cetuximabe ou bevacizumabe promoveu taxa de ressecabilidade maior que controles históricos (ou seja, não randomizados e comparativos). Ainda, segundo o PCDT de Câncer de cólon, o uso de quimioterapia paliativa contendo cetuximabe ou panitumumabe é de limitada aplicação prática, restrita a doentes com capacidade funcional 0 ou 1, em 3ª linha de quimioterapia, com expressão tumoral do gene KRAS conhecida. Há limitada evidência sugerindo eficácia de métodos ablativos térmicos (micro-ondas, radiofrequência e crioterapia) nesses pacientes.

É importante destacar que **pacientes com doença crônicas com possibilidade de avanço todas as opções terapêuticas devem ser ofertadas ao paciente**, conforme o estágio na mesma. **Nos casos de doença não responsiva a tratamento que possibilite a cura, como no CCR avançado em estágio IV, segundo a OMS, é importante ofertar cuidados paliativos.** Tais cuidados estão centrados no paciente e sua família, visando uma modificação de abordagem terapêutica que promova a qualidade de vida do pacientes e de seus familiares, por meio da prevenção e do alívio do sofrimento, com a identificação precoce e tratamento da dor, de problemas de natureza física, psicossocial e espiritual. O SUS disponibiliza tais cuidados por meio do Programa Melhor em Casa e a Saúde Suplementar por meio de serviços de atenção domiciliar.

Conclusão: trata-se de paciente de **66 anos**, com o **ca de reto**, cT4cN2M1, pT4pN2M1 **estádio IV**, **Kras mudado e MSE - metástases hepáticas e pulmonares**. Iniciou sintomas de **muco, sangue e alteração do hábito intestinal em dezembro/21**. Toque retal **tumoração retal**, colonoscopia com **biopsia adenocarcinoma colônico**, ressonância de pelve **lesão expansiva de reto baixo em contato íntimo com parede vaginal**, com **linfonodo mesentéricos e obturatórios sugerindo acometimento**. Implante de **cateter de longa permanência**, **suplementação nutricional**, e **quimioterapia neoadjuvante com fluoracil e leucovorin**, **concomitante a radioterapia em 2022**. **Cirurgia retossigmoidectomia e enucleação de nódulo hepático em 10/22**. Anátomo patológico **adenocarcinoma colônico acometendo até a muscular própria, invasão angiolinfática e adenocarcinoma metastático em fígado**. **Cursou com nódulo no segmento VIII em reestadiamento**. **Quimioterapia com FOLFOX de em 2023, mas doença pulmonar progrediu**. Iniciado **suplemento enteral e FOLFIR**, mas **intercorreu com episódio neurológico, potencial de vasoespasmos e progressão**. **Mantendo performance status, trocado tratamento para irinotecano isolado**. **KRAS mutado, G12D, MSE**. **Modificado esquema para CAPOX, com nova progressão após 6 ciclos**. **Mantendo PS2, tendo usado todas as drogas ativas e indicadas para o tumor, evoluindo com progressão, dor e inapetência**. **Necessário o uso de regorafenibe 160mg (4 comp de 40mg/dia) por 21, com intervalo de 7 dias entre os ciclos, o mais breve possível, até progressão da doença ou toxicidade impeditiva, para impedir a progressão da doença e óbito**.

O **CCR** é um dos tumores mais comuns do trato digestivo, sendo diagnosticado tardiamente, quando já há disseminação da doença, em **85% dos pacientes**. O **fígado local mais comum de metástases dos pacientes**. O **prognóstico na doença avançada é a cirurgia do tumor primário e linfonodo regionais**. A **radioterapia associada ou não à quimioterapia é utilizada para diminuir a possibilidade de retorno tumoral e a quimioterapia indicada na doença avançada**. O uso de

quimioterápicos está condicionado à caracterização molecular do tumor não apresentada no caso, objetivo do tratamento, toxicidade dos agentes, conhecimento de que os anticorpos anti-EGFR têm elevada atividade em linhas mais tardias e as expectativas do paciente.

O regorafenibe, Stivarga®, é um inibidor multiquinase oral que demonstrou bloquear a atividade de várias proteínas quinases ativas na oncogênese, angiogênese tumoral, bem como na modulação do microambiente tumoral. Tem aprovação pela ANVISA em bula para o tratamento do CCRm que tenham sido previamente tratados com, ou não sejam considerados candidatos para, as terapias disponíveis. Estas incluem quimioterapia à base de fluoropirimidinas, terapia anti-VEGF e terapia anti-EGFR. A DDD para o regorafenibe na OMS não foi definida. As evidências atualmente disponíveis sobre eficácia e segurança do regorafenibe para CCRm à terapia padrão em 3ª linha de tratamento é baseada, principalmente, em dois ensaios clínicos randomizados, com certeza da evidência muito baixa, considerando o alto risco de viés e a alta heterogeneidade observada nas análises. Seu uso associado aos melhores cuidados de suporte resultou em ganhos modestos de SG e SLPD (1,4 meses e 0,2 meses para SG e SLP, respectivamente, em pacientes de diferentes continentes; 2,5 meses e 1,5 meses para SG e SLP, respectivamente, em pacientes asiáticos) comparado aos melhores cuidados de suporte, mas não foi capaz de evitar deterioração da qualidade de vida, que foi semelhante em ambos os grupos. Sua aprovação da FDA foi baseada nestes resultados do estudo CORRECT de fase III, que melhorou a SG em 1,4 meses e pouco na SLP. Os eventos adversos ocorreram em 97% dos pacientes que receberam regorafenibe, sendo os mais frequentes reação cutânea mão-pé, hipertensão, alterações na voz, alterações de enzimas hepáticas, fadiga, entre outros. Casos fatais de sangramento e infarto agudo do miocárdio atribuídos ao tratamento com regorafenibe foram reportados. Mesmo assim, o regorafenibe, foi incorporado como uma opção de tratamento de 3ª

linha para CCRm na maioria das diretrizes de prática clínica, já que há uma lacuna de opção terapêutica para este estágio da doença. Entretanto, as agências internacionais de saúde CADTH, NICE, IQWiG, PBAC não recomendaram a incorporação do medicamento, já que os ganhos são modestos para a SG e SLP, com toxicidade preocupante, não sendo custo-efetivo para seus sistemas. No Brasil, seu uso no SUS e na Saúde Suplementar, também não se mostra custo-efetivo, uma vez que apresenta uma melhora muito modesta na SG e benefícios pequenos na SLP às custas de maiores eventos adversos e com um alto custo financeiro.

Vale ressaltar que o paciente não demonstrou o uso de todas as alternativas de tratamento disponíveis no SUS, para casos de doença avançada sem possibilidade de cura. É importante destacar que no estágio metastático, os pacientes têm prognóstico bastante reservado e os tratamentos devem procurar aumento em sua qualidade de vida. O uso do tratamento de QT paliativa com regorafenibe, como demonstrado nos estudos citados pela médico assistente, apresenta resultado de aumento de sobrevida, pouco significativo, na sua melhor performance (1,4 meses e 0,2 meses para SG e SLP, respectivamente) comparado aos melhores cuidados de suporte, sem capacidade de evitar deterioração da qualidade de vida, sem possibilidade de cura, as custas de algum efeito colateral e um alto custo econômico. Assim não há evidência de um real benefício em termos de qualidade de vida e SG ou SLP com o uso desta droga, em relação aos melhores cuidados paliativos disponíveis no SUS que sustente sua imprescindibilidade ou urgência e mesmo indicação de uso no caso em tela.

IV – REFERÊNCIAS:

1- Chan DLH, Segelov E, Wong RSH, Smith A, Herbertson RA, Li BT, Tebbutt N, Price T, Pavlakis N. Epidermal growth factor receptor (EGFR) inhibitors for metastatic colorectal cancer (Review). **Cochrane Database of Systematic Reviews**. 2017, Issue 6. Art. No.: CD007047. Disponível em:

<https://www.cochranelibrary.com/cdsr/doi/10.1002/14651858.CD00704.pub2/media/CDSR/C D007047/CD007047.pdf>.

2- Ministério da Saúde. Secretaria de Assistência à Saúde. Portaria nº 958, de 26 de Setembro de 2014. Aprova as Diretrizes Diagnósticas e Terapêuticas do Câncer de Cólon e Reto. Disponível em http://conitec.gov.br/images/Artigos_Publicacoes/ddt_Colorretal__26092014.pdf

3. Ministério da Saúde. Secretaria de Ciência, Tecnologia e Insumos Estratégicos. Comissão Nacional de Incorporação de Tecnologias no SUS. Relatório de Recomendação no 324 Janeiro/2018. 68p. Cetuximabe para o tratamento do câncer colorretal metastático RAS selvagem com doença limitada ao fígado em primeira linha. Brasília, Janeiro de 2018. 68p. Disponível em: http://conitec.gov.br/images/Relatorios/2018/Relatorio_Cetuximabe_CAColorretal_Metastatico.pdf.

4. Silvinato A, Pedreira IS, dos Reis JCB, Marcondes JGZ, Bernardo WM. Associação Médica Brasileira. Diretrizes AMB 2016. Câncer colorretal metastático: tratamento com Panitumumabe. São Paulo, 2016. 48p. Disponível em: [https://diretrizes.amb.org.br/_DIRETRIZES/C%3%82NCER_COLORRETAL_META%3%81TICO_tratamento_com_Panitumumabe_autores\(1\)/O%20Meu%20Ca%3%A1logo/files/assets/common/downloads/publication.pdf](https://diretrizes.amb.org.br/_DIRETRIZES/C%3%82NCER_COLORRETAL_META%3%81TICO_tratamento_com_Panitumumabe_autores(1)/O%20Meu%20Ca%3%A1logo/files/assets/common/downloads/publication.pdf).

5. Centro Colaborador do SUS Avaliação de Tecnologias e Excelência em Saúde. Síntese de Evidências SE 14/2016. Regorafenibe no tratamento do câncer de cólon metastático. Belo Horizonte, 2016. 19p. Disponível em: http://www.ccates.org.br/content/_pdf/PUB_1492434949.pdf.

6. Sociedade Brasileira de Oncologia Clínica. Diretriz da SBOC de 2020 para Câncer avançado colorretal. Disponível em https://www.s boc.org.br/images/diretrizes/lote-7/B/Diretrizes_SBOC_2020_-_C%3%B3lon_avan%C3%A7ado.pdf.

7. Bayer. Regorafenibe Stivarga®. Bula Anvisa. Disponível em: https://m.pharma.bayer.com.br/html/bulas/publico_geral/Stivarga.pdf9.

8. Aljubran A, Elshenawy MA, Kandil M, Zahir MN, Shaheen A, Gad A, Alshaer O, Alzahrani A, Eldali A, Bazarbashi S. Efficacy of Regorafenib in Metastatic Colorectal Cancer: A Multi-institutional Retrospective Study patients. **Clinical Medicine Insights: Oncology**. 2019;131-6. Disponível em: https://www.ncbi.nlm.nih.gov/pmc/articles/PMC6354297/pdf/10.1177_1179554918825447.pdf.
9. Grothey A, Van Cutsem E, Sobrero A, Siena S, Falcone A, Ychou M, Humblet Y, Bouché O, Miner L, Barone C, Adenis A, Tabernero J, Yoshino T, Lenz HJ, Goldberg RM, Sargent DJ, Cihon F, Cupit L, Wagner A, Laurent D, DrMed for the CORRECT Study Group. Regorafenib monotherapy for previously treated metastatic colorectal cancer (CORRECT): an international, multicentre, randomised, placebo-controlled, phase 3 trial. **Lancet**. 2013;381(9863):303-12. Disponível em: [https://www.thelancet.com/journals/lancet/article/PIIS0140-6736\(12\)61900-X/fulltext](https://www.thelancet.com/journals/lancet/article/PIIS0140-6736(12)61900-X/fulltext).
10. Li J, Qin S, Xu R, Yau TC, Ma B, Pan H, Xu J, Bai Y, Chi Y, Wang L, Yeh KH, Bi F, Cheng Y, Le AT, Lin JK, Liu T, Ma D, Kappeler C, Kalmus J, Kim TW, CONCUR Investigators. Regorafenib plus best supportive care versus placebo plus best supportive care in Asian patients with previously treated metastatic colorectal cancer (CONCUR): a randomised, double-blind, placebo-controlled, phase 3 trial. **Lancet Oncol**. 2015;16(6):619-29. Disponível em: <https://pubmed.ncbi.nlm.nih.gov/25981818/>
11. Van Cutsem E, Martinelli E, Cascinu S, Sobrero A, Banzi M, Seitz JF, Barone C, Ychou M, Peeters M, Brenner B, Hofheinz RD, Maiello E, André T, Spallanzani A, Garcia-Carbonero R, Arriaga YE, Verma U, Grothey A, Kappeler C, Miriyala A, Kalmus J, Falcone A, Zaniboni A. Regorafenib for patients with metastatic colorectal cancer who progressed after standard therapy: results of the large, single-arm, open-label phase IIIb CONSIGN study. **Oncologist**. 2019;24(2):185- 92. Disponível em: <https://www.ncbi.nlm.nih.gov/pmc/articles/PMC6369948/pdf/onco12692.pdf>.

12. Ducreux M, Ptersen LN, Öhler L, Bergamo F, Metges JP, Groot JW, Wang JY, Paredes BG, Dochy E, Fiala-Buskies S, Cervantes A, O'Connor JM, Falcone A on behalf of the CORRELATE Investigators. Safety and effectiveness of regorafenib in patients with metastatic colorectal cancer in routine clinical practice in the prospective, observational CORRELATE study. **Eur J Cancer.** 2019;123:146-54. Disponível em: <https://www.ejcancer.com/action/showPdf?pii=S0959-8049%2819%2930737-3>.

13. Provenzale D, Gupta S, Ahnen DJ, Markowitz AJ, Chung DC, Mayer RJ, Regenbogen SE, Blanco AM, Bray T, Cooper G, Early DS, Ford JM, Giardiello FM, Grady W, Hall MJ, Halverson AL, Hamilton SR, Hampel H, Klapman JB, Larson DW, Lazenby AJ, Llor X, Lynch PM, Mikkelsen J, Ness RM, Slavin TP, Sugandha S, Weiss JM, Dwyer MA, Ogba N. NCCN Guidelines Insights: Colorectal Cancer Screening, Version 1.2018. **Natl Compr Canc Netw.** 2018;16(8):939-49. Disponível em: <https://jnccn.org/view/journals/jnccn/16/8/article-p939.xml?ArticleBodyColorStyles=full%20.html>.

V - DATA:

19/08/2024 NATJUS - TJMG