

NOTA TÉCNICA

IDENTIFICAÇÃO DA REQUISIÇÃO

CÂMARA/VARA: 1ª Vara Criminal e da Infância e Juventude

COMARCA: Itabira

I – DADOS COMPLEMENTARES À REQUISIÇÃO:

NÚMERO DA SOLICITAÇÃO: 2023.0004310

IDADE: 07 meses

Sexo: masculino

DOENÇA(S) INFORMADA(S): Q67.3

PEDIDO DA AÇÃO: Órtese Craniana

FINALIDADE / INDICAÇÃO: Como opção de tratamento conservador específico, para correção de assimetria craniana (plagiocefalia posicional severa)

II – PERGUNTAS DO JUÍZO:

1) O tratamento recomendado é reconhecido pela ANVISA/ANS? **R.: A órtese craniana externa possui registro para comercialização no Brasil. O uso da órtese é considerado para os casos graves (déficit funcional e outras deformidades faciais), ou para os casos de plagiocefalia posicional que não houve resolução espontânea, ou ainda para os casos em que houve refratariedade, ou seja, apesar da adesão às medidas de terapia conservadora não houve resolução da assimetria craniana.**

2) O tratamento é eficaz e recomendado para o caso do(a) paciente? **R.: Não ficou demonstrado que trata-se de caso grave com presença de déficit funcional e outras deformidades faciais, não ficou demonstrado que houve refratariedade à adoção de terapia conservadora: manobras de osteopatia (modelagem do crânio e face com as mãos), fisioterapia, mudanças de decúbito e acompanhamento clínico.**

Não foram identificados elementos técnicos indicativos de imprescindibilidade de uso específico da órtese craniana requerida.

Vale ressaltar que está descrito na literatura técnica que até 70% dos casos de plagiocefalia posicional podem apresentar resolução espontânea, e que quase a totalidade dos casos, alcançam resolução

com a adoção de terapia / medidas conservadoras, sem necessidade do uso da órtese externa.

3) O tratamento é considerado urgente/imprescindível para a cura ou melhora do(a) paciente? **R.: Não. A plasticidade da calota craniana permite tanto a correção/remodelação da plagiocefalia posicional, quanto o desenvolvimento da mesma.**

Quando se identifica uma assimetria craniana, está indicada a adoção precoce de conduta terapêutica de acordo com a causa (tipo) e o grau/severidade da assimetria diagnosticada. Não foram identificados elementos técnicos indicativos de imprescindibilidade de uso específico da órtese craniana requerida, em substituição às medidas / manobras conservadoras. A indicação do uso da órtese não caracteriza situação de urgência / emergência médica.

4) Quais são os riscos ou consequências em caso de ausência ou retardamento do tratamento indicado à paciente. **R.: Até o momento não há evidência científica de qualidade, que permita afirmar que as assimetrias cranianas de natureza posicional ocasionem complicações futuras para as crianças.**

Não foram informadas / identificadas associação de assimetrias craniofaciais / deformações da face (formato das órbitas, plano bi comissural, posição do mento, largura dos malaras, posição das orelhas), não foi informada a presença de disfunção da sucção, de respiração, torcicolo congênito ou outros sinais / sintomas indicativos de maior severidade no grau de assimetria.

5) Existem outros tratamentos considerados mais eficazes para o(a) paciente? **R.: Sim, se iniciadas precocemente, as técnicas de reposicionamento, osteopatia e fisioterapia são as intervenções iniciais, comprovadamente suficientes e eficazes para a correção da maioria dos casos que requeiram alguma intervenção.**

À luz da literatura científica atual não há evidência suficientemente robusta, para afirmar maior eficácia e imprescindibilidade do uso da

órtese craniana externa, como alternativa terapêutica inicial e substituta às manobras de reposicionamento / remodelação, para o tratamento conservador da plagiocefalia posicional.

III – CONSIDERAÇÕES/RESPOSTAS:

Conforme a documentação apresentada trata-se de paciente com diagnóstico de plagiocefalia posicional severa, para o qual foi indicado o uso de órtese craniana externa.

A Plagiocefalia é um termo originário do grego, e significa “cabeça oblíqua”. Assimetrias cranianas são motivo de preocupação para qualquer pai ou mãe que percebe essa condição em seu bebê, todavia, não raramente, o bebê que possui cabeça assimétrica não dispõe de um quadro de cranioestenose, mas sim do que é chamado de plagiocefalia posicional.

De acordo com pesquisa feita pela Harvard Medical School, em Boston, Massachusetts, 12% das crianças saudáveis nascem com algum tipo de assimetria. Destes 12%, aproximadamente 3% merecem algum tipo de intervenção, seja cirúrgica ou não. É preciso estabelecer diagnóstico diferencial, em virtude das diferenças na abordagem terapêutica.

Diferente da plagiocefalia posicional, a cranioestenose, é o processo de fechamento prematuro das suturas cranianas, que acontece até os 24 meses, exige procedimento cirúrgico para correção. Existem duas formas, as cranioestenoses simples e as sindrômicas, como a síndrome de *Crouzon*, síndrome de *Apert* e síndrome de *Pfeiffer*. A maior parte dos casos não são sindrômicos e a incidência é de um paciente a cada 2.500 crianças nascidas vivas.

Diante de um bebê com assimetria craniana, a primeira pergunta que deve ser feita é se a deformidade corresponde a uma craniossinostose ou se é uma plagiocefalia deformacional/posicional. É preciso verificar se deformidades como a craniossinostose de sutura lambdoide ou de sutura coronal unilateral são a causa da assimetria? Verificar se estão associadas/presentes assimetrias craniofaciais/deformações da face (formato das órbitas, plano bi comissural, posição do mento, largura dos malares,

posição das orelhas)? Verificar se há disfunção da sucção, de respiração, torcicolo congênito?

No caso em tela, não foi informada a presença de déficits funcionais. Não ficou demonstrada refratariedade as medidas conservadoras (osteopatia e fisioterapia e manobras de reposicionamento) porventura adotadas, não foi apresentada comparação entre os índices volumétricos (medição e quantificação da deformidade) de evolução frente as medidas conservadoras porventura adotadas.

A “**síndrome da cabeça chata**” é uma condição comum em bebês menores de seis meses de idade. Plagiocefalia e braquicefalia descrevem os dois principais tipos desta condição, a qual é decorrente de pressão externa pelo posicionamento e não ao fechamento precoce de suturas cranianas. Os ossos do crânio dos bebês são maleáveis e flexíveis para permitir a passagem pelo canal do parto, o que às vezes, favorece a ocorrência de achatamento e alteração no formato da cabeça.

A plagiocefalia é a condição mais comum dentre as deformidades cranianas, com uma incidência estimada de até 46%. Aproximadamente um em cada cinco bebês apresentam algum tipo de assimetria em algum momento de seu desenvolvimento, no entanto, a maioria evolui com resolução espontânea, sem nenhum tratamento, traduzindo uma condição benigna, com repercussão predominantemente estética, que não afeta o crescimento e o desenvolvimento do cérebro do bebê.

Todas as crianças de até dois anos de idade, se posicionadas de forma repetitiva sobre determinada região da cabeça, poderão desenvolver a plagiocefalia posicional, mesmo que não tenham nascido com a assimetria. A plasticidade da calota craniana permite tanto a correção / remodelação da plagiocefalia posicional, quanto o desenvolvimento da mesma.

Até o momento não há evidência científica de qualidade que permita afirmar que as assimetrias cranianas de natureza posicional ocasionem complicações futuras para as crianças. Além do prejuízo estético que a

plagiocefalia posicional propicia, evidenciado pelo desalinhamento das orelhas, olhos e formato da cabeça, a condição pode nos **casos graves**, apresentar déficits funcionais como por exemplo, no fechamento na mandíbula, devido aos desajustes na articulação temporomandibular, e assimetria facial.

- **Plagiocefalia:** termo genérico usado para designar uma assimetria craniana. Significa cabeça oblíqua ou inclinada. Pode ser devida à sinostose de uma sutura craniana (plagiocefalia verdadeira ou sinostótica), ou postural (plagiocefalia posicional ou falsa – não sinostótica). A cabeça do bebê fica achatada de um lado, ocasionando certa assimetria. As orelhas podem ficar desalinhadas quando você olha de cima e, às vezes, a testa e o rosto podem ficar salientes no lado plano.
- **Braquicefalia:** é o termo usado quando o formato da cabeça é encurtado em comprimento, e aumentado em largura e altura com achatamento occipital, ocasionalmente, a testa fica mais proeminente.

A plagiocefalia teve um aumento sensível nos diagnósticos, que foi coincidente com a campanha para evitar a morte súbita infantil implementada nos EUA (“Back to sleep”, em 1992). A campanha cumpriu seu objetivo de, ao orientar a posição em decúbito dorsal para o sono, prevenir a morte súbita infantil. Entretanto, observou-se ao mesmo tempo um grande aumento nos diagnósticos de plagiocefalia posicional, causada pela pressão prolongada mantida sobre a região pósterolateral do crânio do bebê decorrente do posicionamento da cabeça em rotação sempre para um mesmo lado. Os bebês adotam facilmente posições preferenciais e a rotação da cabeça é limitada nessa fase de vida.

A **plagiocefalia verdadeira** também chamada de craniossinostose ou craniostenose, é uma doença congênita, que pode estar presente antes mesmo do nascimento. É o resultado do fechamento precoce das linhas de sutura craniana, em outras palavras, é o fechamento precoce das junções que existem entre as placas ósseas que compõem o crânio. Na plagiocefalia

verdadeira, o tratamento cirúrgico é indispensável na maioria dos casos e, assim como o diagnóstico, deve ser realizado o quanto antes para evitar maiores complicações, que podem envolver risco de hipertensão intracraniana, sofrimento cerebral e alterações oftalmológicas.

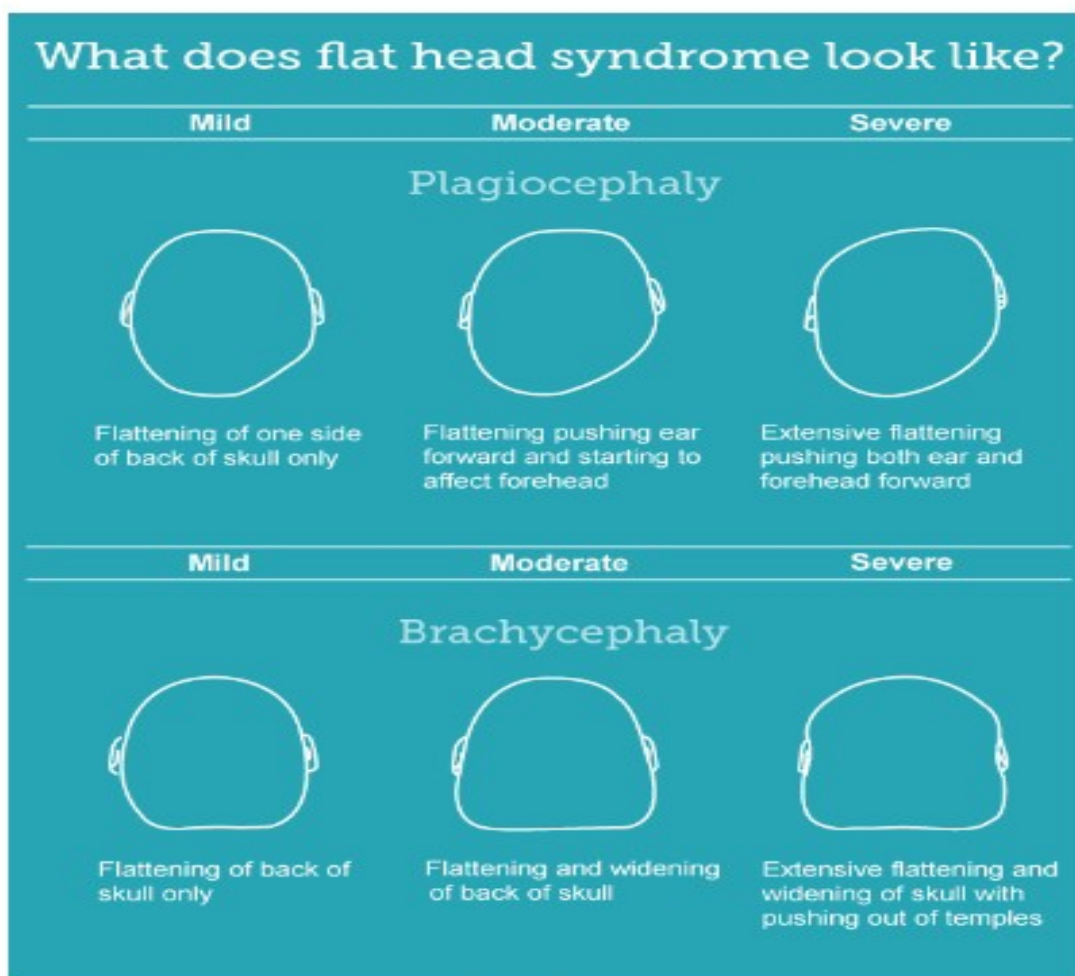
Plagiocefalia posicional ou falsa: A plagiocefalia posicional é a condição mais comum dentre as deformidades cranianas, com uma incidência estimada de 46%. É decorrente de pressão externa pelo posicionamento e não ao fechamento precoce de suturas cranianas (sinostose). Não é condição progressiva, como a craniossinostose. Os bebês podem apresentar a assimetria desde o nascimento ou desenvolvê-la nos primeiros meses de vida.

A plagiocefalia posicional resulta de forças de moldagem sobre o crânio em diversas circunstâncias como: prematuridade, gemelaridade (gêmeos), má posição intrauterina, trauma de parto / posição pélvica ao nascer (quando o bebê nasce sentado), preferência de lado para dormir, torcicolo congênito (posição lateralizada da cabeça preferencialmente ou exclusiva para um lado), hipotonia (fraqueza muscular em que o bebê é “molinho”), entre outros fatores.

“A plagiocefalia deformacional refere-se a uma assimetria de crânio resultante de forças externas aplicadas ao crânio maleável da criança, e sua manifestação mais comum é um paralelogramo, com achatamento occipital, uma bossa anterior ipsilateral e um abaulamento occipital contralateral. A braquicefalia, por sua vez, é conhecida por ter a mesma etiologia e refere-se ao achatamento occipital bilateral”.(4)

Quase a totalidade das apresentações / formas é leve e não requer nenhuma intervenção, pois evoluem com resolução espontânea. **Quando indicado**, o tratamento da plagiocefalia posicional é essencialmente conservador, sendo recomendada a adoção de manobras de reposicionamento, que propiciem o crescimento / expansão da área achatada / comprimida. São incentivadas ao longo do dia, mudanças de postura com rotação da cabeça para o lado oposto ao afetado, posicionamento em

decúbito ventral com apoio, com a criança acordada e sob vigilância, entre outras manobras.



Fonte: <https://www.babycentre.co.uk/>

Se iniciadas precocemente, as técnicas de reposicionamento, osteopatia e fisioterapia são as intervenções iniciais comprovadamente suficientes e eficazes para a correção da maioria dos casos que requeiram alguma intervenção. É importante considerar que embora haja uma maior plasticidade e um crescimento craniano rápido nos primeiros dois anos de vida, há ainda um potencial para auto-resolução da plagiocefalia posicional, mesmo durante os anos subsequentes, estando descrito que até 70% desses casos podem apresentar resolução espontânea.

Os responsáveis pelos cuidados dos bebês devem estar atentos e serem aderentes ao posicionamento adequado da criança, evitando que ela permaneça imóvel sobre apenas um lado da cabeça. Seja durante o sono, ou

até mesmo durante a mamada, a criança deverá sempre permanecer bem posicionada, impedindo que haja pressão duradoura sobre qualquer região específica da cabeça.

“O guideline de manejo das plagiocefalias posicionais, que consiste em uma revisão sistematizada, publicada no Congresso Brasileiro de Neurocirurgias e endossada pela Academia Americana de Pediatria, orienta que medidas de reposicionamento são eficazes; reforça a ausência de benefício do uso de capacete em quadros leves, com melhor resultado nos casos moderados a graves. Fisioterapia deve ser indicada nos casos que cursam com associação a torcicolo congênito”.⁽²⁾

Apesar das controvérsias na literatura, alguns estudos demonstraram maior eficácia do tratamento com o uso da órtese de remodelação craniana, principalmente para os casos mais graves e refratários. É admissível que o uso da órtese / “capacete” contribui para a remodelação na plagiocefalia posicional, principalmente para os casos de maior assimetria. Porém, a órtese não se constitui no único recurso eficaz para o tratamento, pois, é possível a reversão / remodelação da assimetria, sem o uso da mesma.

Em casos selecionados, quando após mais de dois meses de adesão às medidas de reposicionamento ou fisioterapia, ocorre persistência ou aumento da assimetria, é que se avalia a necessidade de associação do uso da órtese, considerando sempre a relação do custo-benefício.

Quando indicado, o uso deve iniciar-se idealmente até os 12 meses de idade, após essa idade a eficácia é menor. A eficácia do tratamento é maior quando iniciado entre os 4 a 8 meses de idade, com duração média de uso por 03 meses. No entanto, a indicação do uso da órtese não caracteriza situação de urgência / emergência médica.

A órtese de moldagem craniana - “terapia com capacete” é uma intervenção que pretende corrigir o formato da cabeça, aplicando uma pressão suave, quase contínua (23 horas/dia) nas áreas proeminentes da cabeça do bebê. A teoria é a de que essa pressão, estimule o crânio a crescer onde ficou achatado, contribuindo para a remodelação da cabeça. A

órtese é um capacete sólido especialmente moldado é criado (com espaço para permitir que a expansão da área achatada e a remodelação). Este capacete requer repetidos ajustes à medida que a criança cresce.

O uso da órtese craniana externa na plagiocefalia posicional não está consolidado na literatura, ainda não há consenso. A maioria dos estudos disponíveis não são randomizados, apresentam vieses de interesse e são de baixa qualidade metodológica, o que dificulta / impossibilita a emissão de conclusões fundamentadas.

“Há um grande estudo prospectivo de coorte que acompanhou crianças com ou sem plagiocefalia durante 3 anos e avaliou a evolução natural: há melhora do formato ainda aos 3 anos de idade; os autores não encontraram muita diferença a longo prazo nos pacientes que tiveram deformidades tratados com ou sem órtese craniana, bem como medidas posturais; nos pacientes com deformidades, as mesmas estavam ainda presentes aos 3 anos. Há outro grande estudo que acompanhou crianças durante 5 anos comprovando a evolução favorável nos casos com intervenção apenas de reposicionamento por fisioterapia, com resolução completa em 80% dos casos; 19% mantiveram alterações leves e apenas 1% persistiram com deformidade moderada-severa. Aos 2 anos foi o período de pico da resolução da plagiocefalia”.(2)

À luz da literatura científica atual não há evidência suficientemente robusta, para afirmar maior eficácia e imprescindibilidade do uso da órtese craniana externa, como alternativa terapêutica inicial e substituta às manobras de reposicionamento / remodelação, para o tratamento conservador da plagiocefalia posicional, principalmente para os casos leves a moderados.

Na diretriz NG127 o Reino Unido, e o Canadá desaconselharam a terapia com capacete como uma intervenção imprescindível para o manejo da plagiocefalia e braquicefalia posicionais.

“Conforme clinicamente evidenciado pelos quatro principais serviços craniofaciais suprarregionais designados no Reino Unido (antes da

disponibilidade da terapia com capacete), a área achatada da cabeça geralmente se autocorrigue naturalmente, à medida que o bebê cresce, se desenvolve e se torna mais móvel com o aumento da força muscular e passa menos tempo deitado em uma posição”.⁽¹⁴⁾

“Há evidências claras e consenso de especialistas de que um capacete não afeta o ambiente natural curso do crescimento do crânio e não deve ser usado. Os capacetes podem estar associados a riscos como dor, úlceras de pressão e podem afetar adversamente o vínculo entre o bebê e pais. Eles também são caros. Para reduzir a pressão na parte achatada da cabeça e encorajar a remodelação, são sugeridas intervenções simples”.⁽¹⁴⁾

Recentemente, um questionário online foi proposto aos membros da Sociedade Brasileira de Neurocirurgia Pediátrica (SBN-Ped) com perguntas referentes à condução de casos de assimetrias posicionais e quanto ao uso do capacete.⁽¹⁹⁾

Quanto à conduta inicial frente a uma deformidade craniana postural, 58 % afirmaram ser suficiente a orientação aos pais com relação à causa da situação e à ausência de gravidade. Uma parcela de 19,5% afirmou que, além de fornecer as orientações, pediria uma radiografia simples do crânio. Já para 12 %, é aconselhável pedir uma tomografia de crânio em seguida às orientações. Somente 9 % dos respondentes tomariam uma conduta inicial diferente destas atitudes já mencionadas.⁽¹⁹⁾

Sobre a indicação da órtese cefálica (capacete) em casos de assimetria postural, a maioria dos membros da Sociedade Brasileira de Neurocirurgia Pediátrica que responderam o questionário (58%) afirmou não indicá-la em situação alguma. Um grupo de 34% afirmou que pode haver uma indicação restrita, a depender da idade da criança e do grau de deformidade.⁽¹⁹⁾

Finalmente, ante o questionamento sobre possível indicação de cirurgia para o tratamento de deformidades ou assimetrias posturais, a quase totalidade das respostas foi no sentido negativo, com apenas uma exceção.

Estes resultados demonstram que a posição dos especialistas frente a

questão não é consensual. Contudo, a prescrição de órtese craniana (capacete) deve ser embasada pela opinião do neurocirurgião atuante em pediatria.⁽¹⁹⁾

Há ainda bastante espaço para debate, sempre no sentido do maior benefício para nossos pequenos pacientes. Cada caso deve ser analisado de maneira individual e levar em conta fatores como a idade da criança, o grau de deformidade, a opinião do especialista e da família, respeitando a autonomia de todos os envolvidos na escolha do tratamento.⁽¹⁹⁾

Recomenda-se que haja sempre um Neurocirurgião experiente em Neurocirurgia Pediátrica participando ativamente do processo de avaliação e de decisão, pois é o profissional com maior intimidade com o tema e maior compreensão sobre as alterações do formato do crânio e sua influência no desenvolvimento das crianças.⁽¹⁹⁾

Considerando a evidência científica atual, é possível concluir que o uso da órtese externa de remodelação craniana pode ser considerado como medida terapêutica inicial no tratamento de casos selecionados e considerados graves; e como medida complementar secundária adicional, para os casos leves e moderados refratários às medidas conservadoras de reeducação postural e fisioterapia. No entanto, critérios específicos sobre a medição e quantificação da deformidade e a janela de tempo mais adequada na infância para o tratamento da plagiocefalia posicional com capacete permanecem indefinidos.

A plagiocefalia deformacional não é uma enfermidade progressiva como a craniossinostose. A plagiocefalia não sinostótica/posicional é uma distorção mecânica que se corrige à medida que a criança cresce. A terapia ortótica constitui-se em uma modalidade terapêutica segura e eficaz quando bem indicada. Porém, não se constitui na única alternativa ou em uma alternativa necessária para todos os pacientes com plagiocefalia posicional.

O tratamento conservador dessa condição requer o esforço conjunto dos pais e dos profissionais, para o diagnóstico precoce da assimetria e identificação se há associação com torcicolo congênito, o que possibilita a

definição das medidas a serem adotadas, pois, na maioria dos casos, estimulando e aderindo às manobras de reposicionamento, é possível corrigir a assimetria com tratamento conservador e de baixo custo.

Não foram identificados elementos técnicos objetivos que permitam afirmar a necessidade / imprescindibilidade de uso específico da órtese craniana externa requerida, como única possibilidade de tratamento conservador para a criança.

No momento não existe evidência na literatura técnico-científica, de real benefício do uso da órtese craniana externa no manejo da plagiocefalia / braquicefalia posicionais. A história natural é de melhora da deformidade a longo prazo, com resolução espontânea na grande maioria dos casos. Tampouco existe evidência atual na literatura de que a deformidade leve à conseqüente impacto no desenvolvimento neuropsicomotor. Portanto, não há elementos técnicos suficientes para sustentar a alegação de imprescindibilidade da indicação da órtese pleiteada.

Não ficou demonstrada a presença de plagiocefalia e/ou braquicefalia posicional grave com deficit funcional e/ou refratariedade à medidas / manobras de reposicionamento, osteopatia e fisioterapia porventura adotadas previamente. A informação do relatório apresentado de que após 1 ano e 2 meses, o tratamento é somente cirúrgico, não corresponde a realidade, e é discordante da literatura técnica.

O critério de intervenção cirúrgica não é o tempo. A real indicação de intervenção cirúrgica é para a plagiocefalia verdadeira (craniossinostose ou cranioestenose). Nesse caso, a intervenção deve ocorrer de imediato, antes do prazo citado no relatório (1 ano e 2 meses). Indicação de intervenção cirúrgica na plagiocefalia posicional ou não sinostótica, é situação de exceção, fica reservada para casos graves acompanhados de deficit funcional.

O relatório de avaliação da plagiocefalia apresentado, datado de 27/06/2023, mostra crescimento craniano normal, entre o percentil 90-97.

Não foram identificados elementos técnicos, tampouco evidência

científica que corrobore com a alegação de que após 01 ano e 02 meses o tratamento é apenas neurocirúrgico, em virtude da ausência de uso da órtese craniana externa requerida.

IV – REFERÊNCIAS:

1) Plagiocefalia: Sinostótica ou Deformacional? Luís Gustavo Ferreira da Silva, Melina Bertotti Moré, Zulmar Accioli de Vasconcellos. 37ª Jornada Sul Brasileira de Cirurgia Plástica – 2022 –Florianópolis SC. Arq. Catarin. Med. 2022jan-mar; 51(1 Supl 1):352-360. Associação Médica Brasileira – AMB.

<https://revista.acm.org.br/index.php/arquivos/article/view/1215>

2) Nota Técnica nº 3652 - CNJ, de 01/06/2020 do e-NATJUS.

<https://www.cnj.jus.br/e-natjus/notaTecnica-dados.php?>

[output=pdf&token=nt:3652:1654196500:d470f11e482247a94153baf021ed81ee3b5eff66edee23b9a86b08852e70ca1a](https://www.cnj.jus.br/e-natjus/notaTecnica-dados.php?output=pdf&token=nt:3652:1654196500:d470f11e482247a94153baf021ed81ee3b5eff66edee23b9a86b08852e70ca1a)

Nota Técnica nº 59/2013, NATS-UFMG.

[https://bd.tjmg.jus.br/jspui/bitstream/tjmg/5104/3/NT%2059%20-](https://bd.tjmg.jus.br/jspui/bitstream/tjmg/5104/3/NT%2059%20-%202013%20NATS)

[%202013%20NATS](https://bd.tjmg.jus.br/jspui/bitstream/tjmg/5104/3/NT%2059%20-%202013%20NATS)

[%20Starband_no_tratamento_da_braquicefalia_plagiocefalia.pdf](https://bd.tjmg.jus.br/jspui/bitstream/tjmg/5104/3/NT%2059%20-%202013%20NATS)

3) Plagiocefalia e braquicefalia (Síndrome da cabeça chata).

<https://www.nhs.uk/conditions/plagiocephaly-brachycephaly/>

4) Tratamento de plagiocefalia e braquicefalia posicionais com órtese craniana: estudo de caso. Clínica Cranial Care, São Paulo, SP, Brasil. Einstein. 2013;11(1):114-8.

[https://journal.einstein.br/wp-content/uploads/articles_xml/1679-4508-eins-](https://journal.einstein.br/wp-content/uploads/articles_xml/1679-4508-eins-S1679-45082013000100021/1679-4508-eins-S1679-45082013000100021.pdf)

[S1679-45082013000100021/1679-4508-eins-S1679-45082013000100021.pdf](https://journal.einstein.br/wp-content/uploads/articles_xml/1679-4508-eins-S1679-45082013000100021/1679-4508-eins-S1679-45082013000100021.pdf)

5) Assimetrias cranianas em crianças: diagnóstico diferencial e tratamento. Artigo de Revisão. Rev. Bras. Cir. Craniomaxilofacial 2010; 13(1): 44-8

6) Desenvolvimento de Uma Órtese Ajustável para o Tratamento da Plagiocefalia Posicional. Trabalho de Conclusão de Curso de Engenharia Mecânica. Gustavo José Bernardes dos Santos, Otávio Gobbo Junior. Universidade Tecnológica Federal do Paraná, Departamento Acadêmico de Mecânica. Curitiba, 2016.

- 7) Freudlsperger C, Steinmacher S, Saure D, et al. Impact of severity and therapy onset on helmet therapy in positional plagiocephaly. *J Craniomaxillofac Surg*. 2016;44(2):110-115. doi:10.1016/j.jcms.2015.11.016
- 8) Tamber MS, Nikas D, Beier A, et al. Congress of Neurological Surgeons Systematic Review and Evidence-Based Guideline on the Role of Cranial Molding Orthosis (Helmet) Therapy for Patients With Positional Plagiocephaly. *Neurosurgery*. 2016;79(5):E632-E633.
- 9) Plagiocefalia e braquicefalia nos dois primeiros anos de vida: um estudo de coorte prospectivo. *Pediatria*.2004 Out;114(4):970-80.doi: 10.1542/peds.2003-0668-F.
<https://pubmed.ncbi.nlm.nih.gov/15466093/>
- 10) Fatores de risco para plagiocefalia deformacional ao nascimento e às 7 semanas de idade: um estudo de coorte prospectivo. *Pediatria*.2007 fev;119(2):e408-18.doi: 10.1542/peds.2006-2012.
<https://pubmed.ncbi.nlm.nih.gov/17272603/>
- 11) CNJ – Conceito Urgência e Emergência Médica.
<https://www.cnj.jus.br/cnj-servico-qual-e-a-diferenca-entre-urgencia-e-emergencia-medicas/>
- 12) Parecer CREMEC 14/2001.
https://sistemas.cfm.org.br/normas/arquivos/pareceres/CE/2001/14_2001.pdf
- 13) NICE Guideline (NG 127), Suspected neurological conditions: recognition and referral. Maio de 2019. National Institute for Health and Care Excellence.
<https://www.nice.org.uk/guidance/ng127/chapter/recommendations-for-children-aged-under-16#head-shape-or-size-abnormalities>
- 14) Positional Plagiocephaly/brachycephaly in children, helmet therapy. Cheshire and Merseyside Integrated Care Board. Clinical Commissioning Policy. Helmet therapy in positional plagiocephaly. *J Craniomaxillofac Surg*. 2016;44(2):110-115. doi:10.1016/j.jcms.2015.11.016
https://www.cheshireandmerseyside.nhs.uk/media/220moiiip/cmicb_clin039-positional-plagiocephaly-brachycephaly-in-children-helmet-therapy-v1.pdf
- 15) The American Academy of Pediatrics has endorsed the following

publication: Congress of Neurologic Surgeons. Systematic review and evidence-based guidelines for the management of patients with positional plagiocephaly. Available

at: <https://www.cns.org/guidelines/guidelines-management-patients-positional-plagiocephaly>

16) Van Vlimmeren LA, Engelbert RH, Pelsma M, Groenewoud HM, Boere-Boonekamp MM, der Sanden MW. The course of skull deformation from birth to 5 years of age: a prospective cohort study. *Eur J Pediatr.* 2017;176(1):11-21.

17) Collett BR, Gray KE, Starr JR, Heike CL, Cunningham ML, Speltz ML. Development at age 36 months in children with deformational plagiocephaly. *Pediatrics.* 2013;131(1):e109-e115.

18) Encontro com o Especialista – Assimetrias Cranianas e Cranioestenoses Neurologia e Neurocirurgia. Sociedade de Pediatria de São Paulo. 13/09/2022. <https://www.spsp.org.br/2022/09/13/encontro-com-o-especialista-assimetrias-cranianas-e-cranioestenoses-neurologia-e-neurocirurgia-zoom/>

19) Deformidade craniana e uso de capacetes: questão em debate. Eduardo Jucá - Neurocirurgião Pediátrico, Ricardo Santos de Oliveira Presidente SBN-Ped.

https://www.sbnped.com.br/images/capacete_revisao_25_julho.pdf

V – DATA:

31/08/2023

NATJUS – TJMG